

**O‘ZBEKISTON RESPUBLIKASI OLIY VA O‘RTA MAXSUS
TA‘LIM VAZIRLIGI
O‘RTA MAXSUS, KASB-HUNAR TA‘LIMI MARKAZI**

Nigora Toshpo‘latova, Sayyora Suyunova

OG‘IZ BO‘SHLIG‘I KASALLIKLARI

Tibbiyot kollejlari uchun o‘quv qo‘llanma

G‘afur G‘ulom nomidagi nashriyot-matbaa ijodiy uyi
Toshkent – 2007

56.6
T 71

*Oliy va oʻrta maxsus, kasb-hunar taʼlimi ilmiy-metodik
birlashmalari faoliyatini muvofiqlashtiruvchi Kengash
tomonidan nashrga tavsiya etilgan*

Taqrizchilar:

X.P.Komilov – Tibbiyot fanlari doktori, Toshkent Davlat tibbiyot akademiyasi professori

N.M.Haydarova – Oliy toifali oʻqituvchi, Birinchi Respublika tibbiyot kolleji

M.A.Fozilova, O.Sh. Shukurov – Respublika Elektrotexnika Tibbiyot kolleji oliy toifali oʻqituvchilari

Toshpoʻlatova, Nigora.

Ogʻiz boʻshligʻi kasalliklari: Tibbiyot kollejlari uchun oʻquv qoʻll./ Nigora Toshpoʻlatova, Sayyora Suyunova; OʻzR Oliy va oʻrta maxsus taʼlim vazirligi, Oʻrta maxsus, kasb-hunar taʼlimi markazi. – T.: Gʻafur Gʻulom nomidagi nashriyot-matbaa ijodiy uyi, 2007. – 96 b. I.Suyunova, Sayyora.

Ushbu oʻquv qoʻllanma tibbiyot kollejlari "Ortopedik stomatologiya" va "Davolash ishi" yoʻnalishida taʼlim olayotgan oʻquvchilar uchun ogʻiz boʻshligʻi kasalliklari tashxisini aniqlash, davo rejasini tuzish va birinchi yordam koʻrsatish boʻyicha bilim darajalarini oshirishda yordam beradi.

ББК 56.6я722

T.S. $\frac{410100000-14}{M 352 (04) - 2007}$ qatʼiy buyurtma 2007

ISBN 978-9943-03-016-9

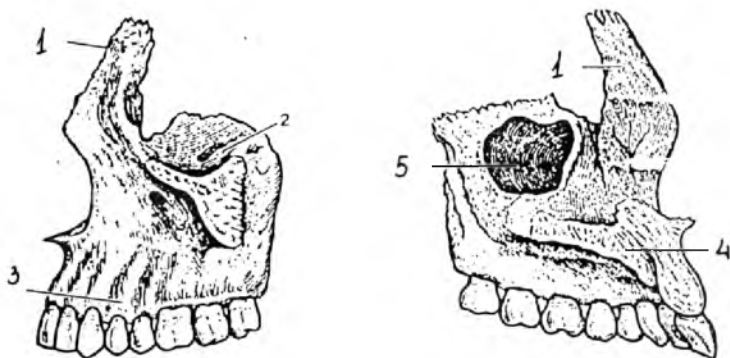
© N.Toshpoʻlatova, S.Suyunova,
Gʻafur Gʻulom nomidagi nashriyot-
matbaa ijodiy uyi, 2007-y.

I BOB.

YUZ-JAG' SOHASI ANATOMIYASI VA FIZIOLOGIYASI HAQIDA QISQACHA MA'LUMOT

YUQORI JAG' SUYAGI

Kalla skeletining yuz qismiga kiruvchi juft suyak jag' suyagi deyiladi. Bu suyakning tanasi va to'rtta o'sig'i bor. O'siqlari: peshona, yonoq, tanglay, alveola. Yuqori jag' tanasining ichida havo saqlovchi bo'shliq bor, ushbu bo'shliqni Gaymor bo'shlig'i deb ataladi. Gaymorov bo'shlig'i 15–20 yoshlarda to'liq shakllanib bo'ladi va u o'rtacha 3 sm² ega bo'lib, yuqori 4,5,6 tishlar sohasida joylashadi. Yuqori jag'da 4 ta yuza farqlanadi: yuqori tomondan ko'z kosasiga qaragan yuza, oldingi tomondan yuzga qaragan yuza, medial burunga qaragan yuza va orqa tomondan chakka osti yuzasi chegaralab turadi. Ko'z kosasiga qaragan yuzasida ko'z kosasi ostidagi egat bor, bu egat ko'z kosasi ostidagi kanalga aylanadi. Yuqori jag' tanasini teshib o'tadigan bu kanal shu tananing yuzga qaragan yuzasiga ko'z kosasi ostidagi teshik bilan ochiladi. Burunga qaragan yuzasida ham teshik bor. Gaymor kanaliga olib kiradigan shu teshikdan oldingi tomonga tikka o'tuvchi ko'z yoshi egati bor, ana shu egat burun ko'z yoshi kanalining hosil bo'lishida qatnashadi.



1-rasm. Yuqori jag' suyagi: 1—peshona o'sig'i, 2—yonoq o'sig'i, 3—alveola o'sig'i, 4—tanglay o'sig'i, 5—yuqori jag' bo'shlig'i.

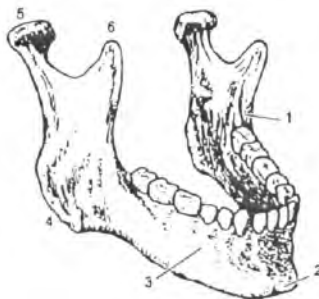
Suyak tanasidan to'rt tomonga to'rtta o'siq ketadi. Peshona o'sig'i peshona suyagiga birlashadi, yonoq o'sig'i yonoq suyagi bilan birlashadi. Alveola o'sig'i past tomonga qaragan bo'lib unda tishlarning ildiz kataklari joylashadi. Tish ildizlari ushbu kataklarga kirib turadi. Tanglay o'sig'i o'zaro tutashib qattiq tanglayning oldingi 2/3 qismini tashkil etadi. O'ng va chap tanglay o'siqlari tutashganida chok hosil qiladi. Chokning oldingi tomonida kurak tish teshigi ko'rinib turadi va kanalga davom etadi. Yuqori jag'da burn bo'shlig'i va Gaymorov bo'shlig'i bo'lganligi uchun nozikroq ko'rinadi, lekin shunga qaramay, chaynash vaqtida hosil bo'lgan chaynov bosimiga qarshilik ko'rsata oladi. Yuqori jag'ning bunday chidamliligi undagi zich suyak moddasidan iborat kuchli ustunlarning borligidir. Ustunlarni kontrforslar deb ataladi. Kontrforslar ovqatni uzib olish va chaynashda kelib chiqadigan kuchli zo'riqishlarni jag' bo'ylab taqsimlab, so'ngra kalla skeletining boshqa suyaklariga uzatadi. Yuqori jag' kontrforslari to'rtta: burun-peshona, yonoq, tanglay, qanot-tanglay.

PASTKI JAG'

Pastki jag' suyagi kalla skeletining yagona harakatlanadigan suyagi. Pastki jag' ikki qismdan tashkil topgan: tana va o'siqlar. Pastki jag' embrional davrda ikkita yarim bo'laklardan iborat bo'lib, bola 1 yoshga to'lganida bitishi tugallanadi va u toq suyakka aylanadi. Suyak tanasining yuqori qismida alveola o'sig'i bo'lib, unda alveola kataklari joylashgan.

Pastki jag'da ikkita o'siq farqlanadi. Orqada joylashgan o'siq bo'g'im o'sig'i, oldingi o'siq toj o'sig'i deyiladi. Pastki jag' shoxlarining ichki yuzasida pastki jag' teshigi bor, pastki jag' kanali shu teshikdan boshlanadi.

Pastki jag' tanasi shoxlari bilan burchak hosil qiladi. Ushbu burchak inson hayoti



2 -rasm. Pastki jag' suyagi: 1—mo'lyar orqa chuqurchasi, 2—iyak bo'rtmasi, 3—tanasi, 4—pastki jag' burchagi, 5—bo'g'im o'sig'i, 6—toj o'sig'i.

davomida doimiy ravishda o'zgarib boradi. Yangi tug'ilgan chaqaloqda burchak 140° ga, tishlar chiqqanidan so'ng 130° – 138° ga teng bo'ladi, yoshi ulg'ayib tishlari tushib ketganda esa burchak yana kattalashadi.

Pastki jag'ning yuzasi g'adir-budir bo'ladi, sababi, ushbu g'adir-budirliklarga chaynov muskullari birikadi.

Pastki jag' o'zining tuzilish xususiyatiga ko'ra tashqi ta'sirlarga chidamlidir, shuning uchun ham yuqori jag'ga nisbatan pastki jag'ning deformatsiyasi kam uchraydi.

QATTIQ TANGLAY

Qattiq tanglay hosil bo'lishida ikkita suyak ishtirok etadi. Bular yuqori jag'ning tanglay o'sig'i va tanglay suyagining gorizontal plastinkasi.

Tanglay suyagi ikkita plastinkadan, ya'ni vertikal va gorizontal plastinkalardan tashkil topgan. Vertikal plastinka burun devorini tashkil etishda ishtirok etadi. Gorizontal plastinka qattiq tanglayning orqa $1/3$ qismini tashkil etadi.

Yangi tug'ilgan bolada tanglay o'simalari qo'shiluvchi to'qima bilan ajratilgan. Yoshga qarab qo'shiluvchi to'qima qavati kamayib, 40–45 yoshlarda tanglay choki suyaklanib bitadi va qo'shiluvchi to'qima o'rnini suyak to'ldira borishi bilan chok ma'lum relyefga ega bo'la boradi. Ayrim insonlarda ikkita chokning to'qnashgan joyida oval shakldagi suyak bo'rtmasi kuzatiladi. Ushbu suyak bo'rtmasini tanglay torusi deb ataladi.

Qattiq tanglayning ikkita yuzasi og'iz bo'shlig'iga qaragan, og'iz yuzasi va burun bo'shlig'i tubi hisoblangan burun yuzasi bor. Ikkala yuza ham shilliq parda bilan qoplangan.

O'rta chiziq bo'yicha o'rtadagi kesuvchi tishlardan ozgina orqaroqda, qattiq tanglay shilliq pardasi ustida uzunchoq silliq do'mboqcha-kesuvchi sorg'ichcha joylashgan. Bu kesuvchi kanal teshigiga to'g'ri keladi. So'rg'ichdan ikki tomonga shilliq pardaning 3 tadan 6 tagacha ko'ndalang burmalari ketgan. Qattiq tanglayning yumshoq tanglayga o'tish chegarasini "A" chiziq deb ataladi va olib qo'yiladigan plastinkali protezlarning chegarasi hisoblanadi. Yumshoq tanglay muskullardan tashkil topgan.

CHAYNOV VA MIMIKA MUSKULLARI

Yuz-jagʻ sohasi chaynov va mimika muskullaridan tashkil topgan. Chaynov muskullar funksiyasiga qarab uch guruhga boʻlinadi: pastki jagʻni pastga tushiruvchi, pastki jagʻni yuqoriga koʻtaruvchi, pastki jagʻni yonga siljituvchi muskullar. Pastki jagʻni yuqoriga koʻtaruvchi muskullar quyidagilar:

- a) asl chaynov muskuli;
- b) chakka muskuli;
- d) medial qanotsimon muskuli.

Pastki jagʻni pastga tushiruvchi muskullar quyidagilar:

- a) jagʻ til osti muskuli;
- b) iyak til osti muskuli;
- d) qoʻsh qorinchali muskul.

Pastki jagʻni yonga siljituvchi muskul:

- a) lateral qanotsimon muskul.

Chaynash jarayonida koʻp sonli muskullar ishtirok etadi.

Mimika muskullari organizmdagi psixik jarayonlarni aks ettiradi. Mimika muskullari teri ostida juda yuza joylashgan. Mimika muskullari suyakdan boshlanib teriga yoki teridan boshlanib teriga birikadi. Shuning uchun ham qisqargan vaqtda terini harakatga keltiradi. Yuzning mimika muskullari ogʻiz, burun, koʻz va quloq atrofini halqa shaklida oʻrab, aylana muskullarini hosil qiladi. Mimika muskullariga quyidagi muskullar kiradi: takabburlik muskuli, koʻzning aylana muskuli, qoshni chimiruvchi muskul, yuqori labni koʻtaruvchi muskul, yonoq katta va kichik muskuli, kulgi muskuli, ogʻiz burchagini pastga tortuvchi muskul, pastki labni pastga tortuvchi muskul, ogʻiz burchagini koʻtaruvchi muskul, engak muskuli, lunj muskuli, ogʻizning aylana muskuli, burun muskuli.

OG‘IZ BO‘SHLIG‘I

Og‘iz bo‘shlig‘i (cavum oris) hazm kanalining boshlang‘ich bo‘limi hisoblanadi. Bu bo‘shliq oldingi va yon tomondan – lablar va lunjlar bilan, yuqoridan – tanglay, pastdan – og‘iz bo‘shlig‘ining tubi bilan chegaralangan. Orqa tomonda og‘iz bo‘shlig‘ining devori yo‘q; bu tomonda og‘iz bo‘shlig‘i tomoq orqali halqum bo‘shlig‘iga tutashadi. Tomoq yuqori tomondan – yumshoq tanglay bilan, yon tomondan – tanglay ravoqlari bilan, past tomondan – til ildizi bilan chegaralangan.

Tishlar va milklar og‘iz bo‘shlig‘ini og‘iz dahlizi va asil og‘iz bo‘shlig‘iga ajratib turadi. Og‘iz dahlizi lablarning va lunjlarning ichki yuzasi bilan tishlar va milklarning orasidagi yoriqsimon kamgakdir. Og‘iz dahlizi og‘iz teshigi orqali tashqi muhitga tutashadi. Asil og‘iz bo‘shlig‘i og‘iz bo‘shlig‘ining tishlar va milklardan ichkari tomondagi qismidir.

Lablarda asosan og‘izning doira muskullari bor. Lablar sirtidan teri bilan, ichkaridan esa shilliq parda bilan qoplangan. Teri lablarning serbar chekkasi orqali shilliq pardaga aylanadi. Lablarning shu chekkasi odatda pushti rang bo‘ladi.

Lunjlarda asosan lunj muskuli bor, bu muskul sirtidan teri bilan, ichkaridan esa shilliq parda bilan qoplangan.

Tanglay og‘iz bo‘shlig‘ining yuqori devorini tashkil etadi. Orqa tomonda qattiq tanglay yumshoq tanglayga o‘tadi. Yumshoq tanglay shilliq parda bilan qoplangan muskullardan vujudga keladi. Yumshoq tanglayning orqadagi qismi tanglay pardasini hosil qiladi. Unda o‘rta chiziq bo‘ylab tilcha chiqadi. Og‘iz bo‘shlig‘ining tubi til bilan band.

TIL

Til (lingua) ovqatni mexanik jihatdan ishlashda va so‘zlash jarayonida qatnashadigan muskulli organdir. Til negizi muskullardan iborat. Til shilliq parda bilan qoplangan. Tilning o‘rta qismi (tanasi) oldingi tomonda uchli bo‘lib, orqa tomondagi qismi esa ildizini tashkil etadi. Chegara egat til ildizi bilan tanasi o‘rtasidagi chegara hisoblanadi. Tilning yuqori yuzasi orqasi deb ataladi. Chegara egat bo‘ylab, shu egatdan oldingi tomonda gardish bilan o‘ralgan 7–12 ta so‘rg‘ich

ko‘rinadi, bu so‘rg‘ichlarda bir talay ta‘m bilish piyozlari bor. Ta‘m bilish piyozlari til orqasidagi zamburug‘simon so‘rg‘ichlarda ham bo‘ladi. Gardish bilan o‘ralgan so‘rg‘ichlar va zamburug‘simon so‘rg‘ichlar orasida ko‘pgina ipsimon konik so‘rg‘ichlar bor, shu tufayli til duxobaga o‘xshash g‘adirbudir bo‘ladi. Tilning chekkalarida bargsimon so‘rg‘ichlar bor. Chegara chiziqdan orqa tomonda, til ildizi sohasida shilliq parda tugun-tugun bo‘lib turadi; shu joyda limfoid to‘qima to‘plami (limfoid follikullar) bor. Limfoid follikullar yig‘ilib, til murtagini hosil qiladi.

Tilning pastki yuzasi shilliq parda bilan qisman qoplangan, xolos. Til uchi yuqoriga ko‘tarilsa, til yuganchasi ko‘rinadi. U shilliq pardaning o‘rta chiziq bo‘ylab ketgan burmasidir. Ba‘zan til yuganchasi juda kalta bo‘ladi, shunga ko‘ra til tanasining harakatiga to‘sqinlik qiladi.

Til yuganchasining pastki qismida, ikki yonida yumaloq shakldagi ikkita do‘mboqcha bor. Har bir do‘mboqcha (til osti etchasi) teshikli bo‘ladi. Til osti va jag‘ osti so‘lak bezlarining umumiy yo‘li og‘iz bo‘shlig‘iga shu teshik bilan ochiladi. Til ostidagi bezlarning konturlari chap va o‘ng tomondagi til osti etchasidan orqaga va ikki yon tomonga ketuvchi til osti burmalari shaklida ko‘rinib turadi.

Til muskullari shu organning asosiy qismini tashkil etadi. Tilning skelet muskullari va xususiy muskullari tafovut qilinadi. Skelet muskullariga juft engak-til, engak-til osti va bigizsimon o‘siq-til muskullari kiradi.

Tilning xususiy muskullari uzunasiga ketgan yuqori va pastki muskullar, ko‘ndalang va vertikal muskullardan iborat.

OG‘IZ BO‘SHLIG‘INING SO‘LAK BEZLARI

Og‘iz bo‘shlig‘ining so‘lak bezlari og‘iz va til shilliq pardasida bo‘lib, sekret chiqaradi, bu sekret og‘iz pardasini ho‘llab turadi. Bezlar tanglay bezlari, til bezlari, lunj bezlari va hokazo deb ataladi.

Og‘iz bo‘shlig‘iga uchta yirik so‘lak bezi: quloq oldi, jag‘ osti va til osti bezlarining yo‘llari quyiladi.

Quloq oldi bezi (glandula parotis) so‘lak bezlari ichida eng kattasi bo‘lib, pastki jag‘ shoxchasining va chaynov

muskuli orqa chekkasining tashqi yuzasida joylashadi. Bezning bir qismi jagʻ ortidagi chuqurchaga kirib turadi. Bezning chiqarish yoʻli chaynov muskulining tashqi yuzasidan gorizontal yoʻl oladi, soʻngra muskulning oldingi chekkasi yaqinida ichkariga burilib, lunj muskulini teshib oʻtadi va ogʻiz boʻshligʻining dahlizida yuqoridagi ikkinchi katta jagʻ tish roʻparasidan lunj shilliq pardasiga ochiladi.

Jagʻ osti bezi (glandula submandibularis) jagʻ ostidagi uchburchakda (jagʻ osti chuqurchasida) jagʻ-til osti muskulining ostida joylashadi va shu muskulning orqa chekkasini oshib oʻtib, muskulning yuqori yuzasida yotadi. Shu yerda bezdan chiqarish yoʻli boshlanadi. Bu yoʻl til osti bezining chiqarish yoʻliga qoʻshilib, til osti etchasiga ochiladi.

Til osti bezi (glandula sublingualis) til osti burmasi sohasida, til ostida yotadi. Bezning bir necha chiqarish yoʻli bor. Ulardan maydarogʻi til osti burmasi boʻylab ochiladi, eng yirigi esa, jagʻ osti bezining chiqaruv yoʻliga tutashadi va ogʻiz boʻshligʻida til osti etchasiga ochiladi.

TISHLAR

Tishlar inson hayoti mobaynida muhim rol oʻynaydi. Ular ovqatni uzib olish, mexanik maydalash, soʻzlarni toʻgʻri talaffuz etishda ham ishtirok etadi. Inson hayotida tishlar ikki marotaba chiqadi. Avval sut tishlar chiqib, soʻng doimiy tishlar bilan almashadi.

Sut tishlar 20 ta boʻlib, har bir jagʻda 10 tadan joylashgan. Sut tishlarning hosil boʻlish va ildizlarning soʻrilish muddatlari 1-jadvalda berilgan.

1-jadval

Sut tishlar murtagingin minerallanishi, chiqish, ildizlarining shakllanish va soʻrilish muddatlari

Tishlar	Minerallanishning boshlanishi	Chiqish muddati	Ildizning shakllanish muddati	Ildizlarning soʻrilishi
I	4 1/2	6-8oy	2 yoshning oxiri	5 yoshdan
II	4 1/2	8-12 oy	2 yosh	6 yoshdan
III	7 1/2	12-16 oy	4 yosh	7 yoshdan
IV	7 1/2	16-20 oy	5 yosh	8 yoshdan
V	7 1/2	20-30 oy	4 yosh	7 yoshdan

Tishlar adabiyotlarda, tibbiyot hujjatlarida rimcha raqamlar bilan belgilanadi.

Sut tishlarning anatomik formulasi

2012	2102
2012	2102

Sut tishlarning klinik formulasi

V IV III II I	I II III IV V
VI VIII II I	I II III IV V

Agar og‘iz bo‘shlig‘ida faqatgina sut tishlar bo‘lsa, ushbu prikusni sut prikusi deb ataladi.

Bolaning 6–7 yoshiga kelib doimiy tishlar chiqa boshlaydi va ushbu prikusni almashinuv prikusi deb ataladi. Almashinuv prikusi oxirgi sut tish tushguncha davom etadi.

Doimiy tishlar 28 tadan 32 tagacha bo‘ladi.

2-jadval

Doimiy tishlar murtagining minerallanish, chiqish va ildizlarining shakllanish muddatlari

Tishlar	Murtak hosil bo‘lishning boshlanishi	Chiqish muddati	Ildizlarning shakllanish muddati
1	Homiladorlikning 8-oyidan	6–8 yosh	10 yosh
2	-----	8–9yosh	10 yosh
3	-----	10–11yosh	13 yosh
4	2 yoshdan	9–10yosh	12 yosh
5	3 yoshdan	11–12yosh	12 yosh
6	Homiladorlikning 5-oyidan	6 yosh	10 yosh
7	3 yosh	12–13 yosh	15 yosh
8	5 yosh	har xil	har xil

Doimiy tishlar adabiyotlarda va tibbiyot hujjatlarida arabcha raqamlar bilan belgilanadi.

Doimiy tishlarning anatomik formulasi

3212	2123
3212	2123

Doimiy tishlarning klinik formulasi

87654321	12345628
87654321	12345628

BSU (VOZ) bo'yicha tish formulasi

18,17,16,14,13,12,11	21,22,23,24,25,26,27,28
48,47,41,45,44,43,42,41	31,32,33,34,35,36,37,38

TISHLARNING ANATOMIK TUZILISHI

Har bir tish uch qismdan iborat: toj, bo'yin, ildiz. Tishlar bajaradigan vazifasiga mos ravishda har xil anatomik shaklga ega.

Toj qismi: Tishning milkdan tashqariga chiqib turgan qismiga toj deb ataladi. Stomatologiyada ikki xil toj farqlanadi: anatomik va klinik. Anatomik toj tishning emal bilan qoplangan qismi bo'lib, u o'zgarmas. Klinik toj tishning milkdan tashqari qismi bo'lib, u o'zgaruvchan.

Bo'yin: Tish tojning ildizga o'tish joyi.

Ildiz: Tishning milk ostida jag' suyaklarining alveola kataklarida joylashgan qismi. Bir, ikki, uch ildizli tishlar farqlanadi. Ayrim hollarda 4,5 ildizli tishlar ham uchraydi.

Har bir tishning ichida bo'shliq bo'lib, u har xil ko'rinishga ega. Bu bo'shliqni tish bo'shlig'i deb ataladi. Tish bo'shlig'i ildiz qismida ildiz kanallariga ulanadi. Ildiz kanali ildiz uchida teshik bilan tugaydi. Tish bo'shlig'ini pulpa to'ldirib turadi.

TISHNING GISTOLOGIK TUZILISHI

Tish qattiq to'qimalardan va yagona yumshoq to'qimadan tashkil topgan. Tishning qattiq to'qimalari: emal, dentin, sement. Tishning yumshoq to'qimasi: pulpa (3-rasm).

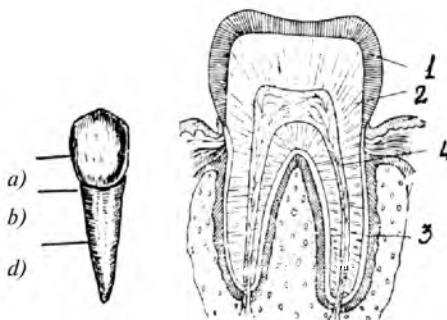
Emal

Tishning toj qismi emal bilan qoplangan. Emal to'qimasi odam organizmidagi eng qattiq to'qima, qattiqligi olmos qattiqligiga teng. Emal 96,4% anorganik va 2% organik moddalardan va 3,8 % suvdan tashkil topgan.

Anorganik moddalarga mineral tuzlar va gidrooksiapatitdan tashkil topgan bo'lib, o'rtacha kalsiy 37%, fosfor 17%.

Emalning asosiy tuzilishi dentinda tish sathiga yo'nalgan emal prizmalar va prizmalararo moddalardan tashkil topgan.

Emal to'qimasi tish toj qismini har xil qalinlikda qoplaydi. Masalan, chaynov tishlarda emalning qalinligi bo'yin qismda 0,01 mm, tish do'mboqligida 1,7 mm, tish fissurasida 0,6 mm ni tashkil etadi. Emal himoya vazifasini bajaradi, ya'ni dentinni tashqi muhit ta'sirlaridan saqlaydi.



Tishning anatomik tuzilishi: a—toj, b—bo'yin, d—ildiz.

3-rasm. Tishning gistologik tuzilishi: 1—emal, 2—dentin, 3—sement, 4—pulpa.

Dentin

Dentin to'qimasi suyak to'qimasiga o'xshab ketadi. Suyak to'qimasidan qattiqroq. Dentin 70–72 % anorganik moddalardan tashkil topgan. Anorganik moddalarning asosiy qismini: fosfat va karbonat kalsiy tuzlari, ftorid kalsiy, magniy, natriy va boshqa mikroelementlar tashkil etadi. 15–20 % ni organik moddalar: oqsil, yog', 10–12% ni suv tashkil etadi.

Dentin tishning asosiy tayanch to‘qimasi bo‘lib, ikki qismdan tashkil topgan: toj qismidagi dentin va ildiz qismidagi dentin. Toj qismidagi dentin emal to‘qimasi va ildiz qismidagi dentinni sement to‘qimasi qoplab turadi. Dentinda makro va mikro kanallar bor. Dentin emal va sementni oziqlantirishda ishtirok etadi. Birlamchi va ikkilamchi dentin farqlanadi. Birlamchi dentin, tish murtak davrida shakllanayotganida hosil bo‘ladi. Ikkilamchi dentin, tish milkni yorib chiqqanidan so‘ng hosil bo‘ladi. Tish qattiq to‘qimalari kasalliklarida pulpa to‘qimasining himoya reaksiyasi ta‘sirida uchlamchi dentin hosil bo‘ladi.

Sement

Tish ildizi sement to‘qimasi bilan qoplangan. Sement to‘qimasi ham suyak to‘qimasiga o‘xshaydi va u 60% neorganik va 40% organik moddadan tashkil topgan. Sement inson hayoti davomida doimiy ravishda paydo bo‘lib, o‘zgarib turadi. Sement dentin va pereodont hisobiga oziqlanadi. Sement tishni alveola katagida ushlanib turishida muhim o‘rin tutadi.

Gistologik tuzilishiga ko‘ra ikki xil sement farqlanadi: birlamchi, hujayrasiz va ikkilamchi, hujayrali sement. Ikkilamchi hujayrali sement tuzilishi hamda tarkibiga ko‘ra dag‘al tolali suyak to‘qimasiga o‘xshaydi. Ikkilamchi dentin ildizning uchki qismi va bifurkatsiya qismida joylashadi. Birlamchi hujayrasiz sement ildizning qolgan hamma yuzasini qoplaydi.

Pulpa

Pulpa tishning yumshoq, biriktiruvchi to‘qimasi bo‘lib, qon tomirlar, limfa tomirlari va asab tolalariga boy va u tish bo‘shlig‘ini to‘ldirib turadi. Pulpa ikki qismdan iborat. Koronka qismidagi pulpa va ildiz qismidagi pulpa. Toj qismidagi pulpa ildiz qismidagi pulpadan farq qiladi. Ildiz qismidagi pulpada kolagen tolalar ko‘proq bo‘lganligi uchun qattiqroq. Pulpa ildiz uchi teshigi orqali periapikal soha bilan tutashadi. Pulpa dentinni hosil qilish, oziqlantirish, qisman emalning modda almashinuvida ishtirok etish funksiyalarini bajaradi.

TISHLARNING FARQLASH BELGILARI

Tishning qaysi jag‘ va tomonga taalluqliligini uchta asosiy belgiga asoslangan holda aniqlanadi:

1. Tish toji burchagi belgisi.
2. Toj belgisi.
3. Tish ildizining nishablanish belgisi.

Toj belgisi

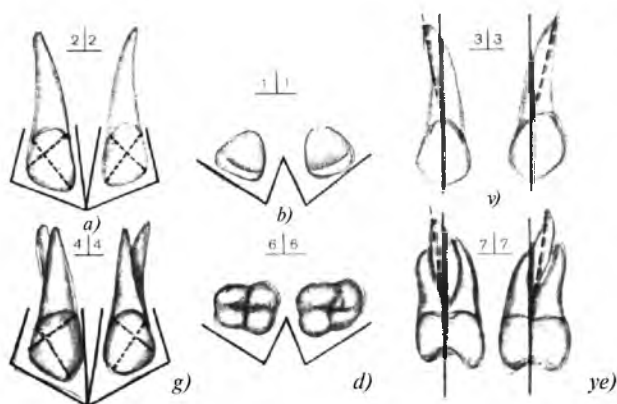
Tishlarning lab, lunj va medial yuzalari do‘mboqroq bo‘lib, distal tomonga qarab biroz pasayib boradi. Tishlarning toj belgisi okklyuzion yuzadan qaraganda aniq ko‘rinadi.

Ildiz belgisi

Ildizlar tishning vertikal o‘qiga nisbatan biroz yon-distal tomonga nishablangan bo‘ladi. Ildizlar belgisiga qarab tishning o‘ng yoki chapligi aniqlanadi.

Tish toji burchagi belgisi

Aproksimal medial va kesuv yuza hosil qilgan burchak distal va kesuv yuza hosil qilgan burchakka nisbatan kichik. Burchaklar belgisi yuqori markazi, yon kurak va premolyarlarda aniq namoyon bo‘ladi.



4-rasm. Tishlarni farqlovchi belgilar: a, g—burchaklar belgisi, b, d—toj belgisi, v, ye—ildizlar belgisi.

Tish guruhlari

Tishlar shakli va bajaradigan vazifasiga qarab 4 guruhga bo'linadi:

1. Kesuv tishlar.
2. Qoziq tishlar.
3. Kichik oziq tishlar –premolyarlar.
4. Katta oziq tishlar – molyarlar.

Har bir tishda beshta yuza farqlanadi:

1. Dahliz (vestibulyar) yuza – tishning lab va lunjga qaragan yuzasi.
2. Oral yuza – tishning asil og'iz bo'shlig'iga qaragan yuzasi.
3. Aproksimal medial yuza – tishning yuz markaziga yaqin bo'lgan yon yuzasi.
4. Aproksimal distal yuza – yuz markazidan uzoq joylashgan yon yuzasi.
5. Kesuv yoki chaynov yuza – kurak tishlarda kesuv yuza, premolyar va molyarlarda chaynov yuza.

TISHLARNING XUSUSIY ANATOMIYASI

Markaziy kurak tish

Tishning toj qismi kurakka o'xshaganligi uchun kurak tish nomini olgan. Vestibulyar yuzasi yassi qabariq. Oral yuzasi botiq bo'lib, 1/3 qismida oral do'mboqligi bor. Vestibulyar yuza oral yuzaga nisbatan keng. Tishda medial va distal burchaklar farqlanadi. Medial burchak o'tkir, distal burchak yassi. Tishning kesuv qirradi medial burchakka biroz nishablangan. Ildizi bitta, yaxshi rivojlangan, konussimon shaklda bo'lib, ildiz kanali ham bitta va u yaxshi o'tuvchi. Markaziy kurak tishning uzunligi 19–29,5 *mm*, toj qismining uzunligi 8,5–14 *mm*. Tishning eni 7–10 *mm* ni tashkil etadi.

Yon kurak tish

Yon kurak tish markaziy kurak tishga juda o'xshash. Markaziy kurak tishdan hajmining kichikligi va medial burchakning yassiligi bilan farq qiladi. Tishning uzunligi 17,5–27,5 *mm*,

toj qismining uzunligi 8–11,8 *mm*, tishning eni 5–8 *mm* ni tashkil etadi. Ildizi va ildiz kanali bitta.

Qoziq tish

Qoziq tishning vestibulyar yuzasida bo‘ylama bolish bo‘lib, u kesuv qirrada o‘tkir uch hosil qiladi. Bo‘ylama bolish tishning vestibulyar yuzasini ikkita teng bo‘lmagan qismlarga ajratadi. Ensizi medial, enligi distal. Oral yuzasi ham qavariq bo‘lib, bo‘ylama bolishi bor hamda tishning 1/3 qismida oral do‘mboqligi bor. Tish ildizi bitta, uzun, baquvvat. Ildiz kanali keng. Tishning uzunligi 19–37 *mm*, toj qismining uzunligi 9,5–10,5 *mm*, eni 6,5–8 *mm*.

Birinchi premolyar

Tishning vestibulyar yuzasi qoziq tishning vestibulyar yuzasiga o‘xshash bo‘lib, birmuncha enliroq va kaltaroqligi bilan farq qiladi. Chaynov yuzasida ikkita do‘mboqlik bor, ular vestibulyar va oral. Vestibulyar do‘mboq, oralga nisbatan kattaroq. Oral yuzasi vestibulyar yuzaga nisbatan kichikroq va qavariqroq. Tish ildizi ikki tomondan ezilgan, ikkiga ajraladi: tanglay va lunj. Ildizlarning ajralish chegarasi har xil bo‘lib, ko‘pincha ildiz uchi qismiga yaqin, lekin ayrim hollarda ildiz o‘rta qismi yoki bo‘yin qismiga yaqin sohadan ajraladi. Ikkita ildiz kanali bor. Tishning uzunligi 16,2–28,2 *mm*, toj qismining uzunligi 7–10,8 *mm* ni tashkil etadi.

Ikkinchi premolyar

Ikkinchi premolyar birinchi premolyarga juda o‘xshash. Biroz kichikroqligi, do‘mboqlarining balandligi bir xilligi, ildizlari ajralmaganligi bilan farqlanadi. Ildiz kanali ko‘pincha bitta. Tishning uzunligi 15,7–27,2 *mm*, toj qismining uzunligi 6,2–10,2 *mm* ni tashkil etadi. Bitta konus shaklidagi ildizi bor. Ildiz kanali bitta, kamdan-kam hollarda ildiz kanali ildiz uch qismida ikkiga ajraladi.

Birinchi molyar

Vestibulyar yuzasi xuddi ikkita premolyarni birlashtirilganiga o'xshaydi. Chaynov yuzasida 4 ta do'mboqlik bor: medial vestibulyar, medial oral, distal vestibulyar, distal oral. Medial vestibulyar do'mboq eng balandi, medial oral do'mboq keng do'mbog'i hisoblanadi. Tishning chaynov yuzasi romb shaklini eslatadi. Oral yuza qavariq. Tishning uzunligi 17,5–29 *mm*, toj qismining uzunligi 6,8–9 *mm*, toj qismining eni 7,8–11,2 *mm* ni tashkil etadi. Tishning uchta ildizi bor: ikkita lunj va bitta tanglay ildizlar. Ildiz kanallari ichida tanglay ildiz kanali yaxshi o'tuvchi.

Ikkinchi molyar

Ikkinchi molyarning toj qismi turli ko'rinishga ega. Ko'pincha 4 xil ko'rinishdagi toj qismi uchraydi:

1. Toj qismi birinchi molyarga o'xshaydi, faqat qo'shimcha 5-do'mbog'i bo'lmaydi.

2. Tishning toj qismi medial-distal yo'nalishda uzaygan va vestibulyar-oral yo'nalishda qisqargan, natijada tish uzaytirilgan prizma shakliga o'xshaydi.

3. Tishning toj qismi yanada uzaygan va chaynov yuzasida 3 ta do'mboqlik bor.

4. Tishning toj qismi chaynov yuzasiga o'xshab uchburchak shaklini eslatadi, 3 ta do'mboqligi bo'lib, ulardan 2 tasi vestibulyar va 1 tasi oral joylashgan.

1–4 ko'rinishdagi toj shakli ko'p uchraydi. Tishda 3 ta ildiz bor.

Uchinchi molyar

Molyar tishlar orasida eng kichigi bo'lib, uning shakli, do'mboqlar, ildizlar soni o'zgaruvchan. Ko'pincha chaynov yuzasi uchburchak shaklida bo'lib uchta do'mboqligi bor. Ildizlar soni 1 tadan 4 tagacha bo'lishi mumkin. Ildiz kanallari ko'pincha uchta, bitta tanglay va ikkita lunj.

PASTKI JAG‘ TISHLARI

Markaziy kurak tish

Tishning toj qismi yuqoridagilarga nisbatan ensiz, uzun. Tishning uzunligi 18–20 *mm*, toj qismi uzunligi 7,5–10 *mm*, toj qismi eni 4–6,6 *mm* ni tashkil etadi. Vestibulyar yuzasi biroz qavariq bo‘lib, uzunroq to‘rtburchak shakliga ega, burchaklar belgisi rivojlanmagan, oral yuzasi botiq. Ildizi va ildiz kanali bitta. Ildizi yon kurak tishnikiga nisbatan ensizroq. Ildiz kanali ham ensiz.

Yon kurak tish

Markaziy kurak tishga o‘xshash bo‘lib, unga nisbatan kattaroq. Burchaklar belgisi rivojlangan, distal burchakka nisbatan medial burchak o‘tkir. Ildizi va ildiz kanali bitta. Tishning uzunligi 17,5–27,5 *mm*, toj qismi uzunligi 8–11,8 *mm*, tishning keng qismi 5–8 *mm* ga teng.

Qoziq tish

Yuqori qoziq tishga juda o‘xshash bo‘lib, nisbatan ensizligi, yon yuzalarining parallelligi bilan farq qiladi. Ildizi va ildiz kanali bitta. Tishning uzunligi 20–34 *mm*, tishning eni 6–7 *mm*, ildiz uzunligi 11–20 *mm*.

Birinchi premolyar

Yuqori premolyarlarga nisbatan pastki premolyarlar kichikroq, yumaloqroq. Chaynov yuzasida ikkita do‘mboqlik bor: oral va vestibulyar. Vestibulyar do‘mboq kattaroq. Ildizi yumaloqroq, ildiz kanali bitta. Tishning uzunligi 18,5–27 *mm*, toj qismi uzunligi 7,5–11 *mm*, ildiz uzunligi 11–16 *mm*.

Ikkinchi premolyar

Ikkinchi premolyar birinчисiga nisbatan kattaroq. Chaynov yuzasi kvadrat shaklida va ikkita yaxshi rivojlangan, balandligi bir xil bo‘lgan do‘mboqligi bor. Ildizi konussimon shaklda

bo‘lib, ildiz kanali ham bitta. Tish uzunligi 17,8–28 *mm*, toj qismi uzunligi 6,9–10 *mm*, ildiz uzunligi 10,9–18 *mm*.

Birinchi molyar

Tishning chaynov yuzi to‘rtburchak shaklida bo‘lib, beshta do‘mboqligi bor. Do‘mboqligidan uchtasi vestibulyar, ikkitasi oral joylashgan. Medial vestibulyar do‘mboq do‘mboqlar ichida eng kattasi, ildizi ikkita, oldingi ildizda ikkita ildiz kanali bor, orqa ildizda bitta yaxshi o‘tuvchi ildiz kanali bor. Tish uzunligi 18,3–26 *mm*. Toj qismi uzunligi 7–9 *mm*, tish eni 10–12 *mm*.

Ikkinchi molyar

Ikkinchi molyar birinchi molyarga o‘xshaydi. Hajmining kichikligi, do‘mboqlar soni to‘rttaligi bilan farq qiladi, ildizi ikkita. Tish uzunligi 22 *mm*, toj qismi uzunligi 10 *mm*, tish eni 11 *mm*.

Uchinchi molyar

Har xil shaklda bo‘lishi mumkin. Pastki uchinchi molyar hajmi jihatidan molyarlar ichida eng kichigi. Chaynov yuzasida to‘rtta do‘mboqlik bor. Ko‘pincha ildizi ikkita bo‘lib, bir-biriga yopishgan.

PERIODONT

Periodont tish katagi devori bilan ildiz yuzasi oralig‘idagi bo‘shliqda joylashgan. Bu bo‘shliq periodont yorig‘i deb ataladi. Periodont yorig‘ining kengligi ildizning turli sathlarida, yuzalarida bir xil emas va u 0,35–0,8 *mm* gacha bo‘ladi. 55–60 yoshdan so‘ng, periodontal yoriq torayadi.

Periodont to‘qimasi tolalari ildizning turli qismlarida turli yo‘nalishga ega. Quyidagi guruh tolalari farqlanadi: tish milk tolalari, tish alveola tolalari va tishlararo tolalar.

Tish milk tolalari. Milk cho‘ntagidagi sement chetidan boshlanib, yelpig‘ichsimon yo‘nalishda milk to‘qimasi bilan birikadi. Tola tutamlari vestibulyar va oral yuzada yaxshi, aproksimal yuzalarda zaif rivojlangan. Ularning qalinligi 0,1 *mm*.

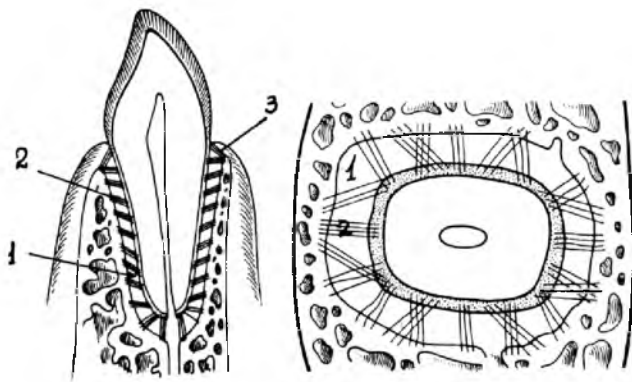
Tish alveola tolalari ildizning butun yuzasidagi sementidan boshlanib ildiz katagi devoriga birikadi. Ildiz uchi qismida tolalar vertikal yoʻnalishga ega. Ildiz uchiga yaqin qismida tolalar gorizontol, ildiz oʻrtasi va yuqori 1/3 qismida tolalar qiyshiq yoʻnalgan.

Tishlararo tolalarning tutamlari 1–1,5 mm boʻlib, bir tishning sementidan boshlanib yonida joylashgan tishning sementiga birikadi. Bu tolalar tish qatorining butunligini taʼminlashda ishtirok etadi.

Periodont quyidagi funksiyalarni bajaradi: tishni alveola katagida ushlab turadi, tishga tushadigan chaynov bosimini tarqatib amortizatsiya, baryer-mudofaa qilish vazifasini bajaradi, trofik, yaʼni sementni oziqlantirishda hamda tish almashinuvida ishtirok etadi.

Katakning oʻrta qismida periodontal yoriq toraygan boʻlib, shu sababli uni qum soatiga oʻxshatiladi. Periodont yorigʻining uchidan oʻrta qismi torayganligi tishning fiziologik qimirlashi xususiyatidan deb tushuntiriladi. Yon tomonga boʻladigan harakatlarda ildizning eng koʻp ogʻishi uning uchida va boʻyin qismida kuzatiladi. Bu vaqtda tish tayanch nuqtasi ildizning taxminan uchdan bir oʻrta qismiga oʻrnashgan ikki yelkali richagga oʻxshash harakatlanadi. Periodont yorigʻining uchdan birining oʻrta qismi torayganligi shu bilan izohlanadi.

Periodont zich biriktiruvchi toʻqimadan iborat boʻlib, kollagen va elastik tolalari bor (5-rasm).



5-rasm. Periodont toʻqimasi: 1—periodontal yoriq, 2—periodont toʻqimasining tolalari, 3—tishning aylana bogʻlami.

Ildizning turli qismi har xil yo‘nalishga ega.

Periodontning qiyshiq tolalari tishni osib qo‘yilgandek ushlab turadi va tishning vertikal o‘qi bo‘yicha yoki unga burchak shaklida yo‘nalgan chaynov bosimini qabul qiladi. Radial yoki tangensial tolalar tish o‘z bo‘ylama o‘qi atrofida aylanganida ushlab turadi.

Periodont funksiyalari quyidagilardan iborat: Periodont tishni tish katagida ushlab turish va chaynash vaqtida bosimni tekis tarqatish (amortizator) funksiyalarini bajaradi. Bundan tashqari, u tish, lunj to‘qimalarini oziqlantirish(trofika)da muhim o‘rin tutadi va chaynov bosimini reflektor boshqarishda ishtirok etadi.

PARODONT

Parodont to‘qimasi to‘qimalar kompleksi bo‘lib, quyidagi to‘qimalardan tashkil topgan: milk, alveola o‘sig‘i, suyak usti pardasi periodont to‘qimasi va ildiz sementi. Parodont to‘qimalari bir-biri bilan chambarchas bog‘liq bo‘lib, anatomik, funksional va genetik jihatdan bir butundir. Parodont to‘qimalarining nerv, limfa va qon tomirlari ham bir butundir.

Parodont quyidagi vazifalarni bajaradi:

1. Trofik.
2. Ushlab turuvchi.
3. Amortizatsiyalash.
4. Baryerlik.
5. Plastik.
6. Reflektor regulyatsiya.

II BOB.

STOMATOLOGIK APPARAT VA ASBOB-USKUNALAR

STOMATOLOGIK XONANING JIHOZLANISHI

Stomatologik xona yaxshi tabiiy yorug‘lik bilan yoritilgan, agar bitta stomatologik ish joyi bo‘lsa, 14 m^2 ga teng bo‘lishi kerak. Har bir qo‘shimcha ish joyi uchun 7 m^2 , stomatologik uskunalar uchun 10 m^2 joy qo‘shilishi kerak. Xonaning

balandligi 3,3 m dan kam bo'lasligi, stomatologik kreslolar bir qatorga o'rnatilgan bo'lishi, devorlari och rangli moyli bo'yoq bilan bo'yalgan, pollari linoleum bilan qoplangan bo'lib, gigiyenik talablarga javob berishi kerak. Stomatologning xonasi quyidagicha jihozlanishi lozim:

Stomatolog xonasida ikkita qo'l yuvgich bo'lib, u issiq va sovuq suv bilan ta'minlangan bo'lishi kerak. Birinchi qo'l yuvgichda qo'l yuvilsa, ikkinchisida stomatologik asbob-anjomlar yuviladi va ular kanalizatsiya tarmog'iga ulangan bo'lishi kerak. Stomatologik xona markaziy isitgich tarmog'iga ulangan bo'lib, xona harorati 20° C, namligi 50–60 % bo'lishi kerak.

Stomatologik kreslolar tabiiy yorug'likka qaratib o'rnatilishi, derazalar kengligining polning kengligiga nisbati 1:4–1:5 atrofida bo'lishi kerak. Tabiiy yorug'likdan tashqari, xonada sun'iy yorug'lik ham bo'lishi zarur. Sun'iy yorug'lik 150 lk dan kam bo'lasligi, hamda xona luminitsent, galogen yorug'lik manbalaridan foydalanib yoritilishi maqsadga muvofiq.

Stomatologik xonada hamshira va kichik tibbiy xodim uchun ish joyi bo'lishi shart.

Stomatologik xonada kvarts lampasi o'rnatilgan bo'lishi va u bilan har kuni xonani kvartslash zarur.

Shifokorning ish joyi stomatologik moslama, bemor uchun kreslo, dori-darmon va xomashyolar uchun stol, shifokor uchun vintli kreslo bilan jihozlanadi.

STOMATOLOGIK MOSLAMALAR

Bemorga malakali stomatologik yordam ko'rsatish uchun maxsus stomatologik moslamalar zarur bo'ladi. Asosiy stomatologik moslamalarga quyidagilar kiradi: bemor uchun stomatologik kreslo, elektrli yoki trubinali bor mashina, stomatologik moslama, shifokor uchun o'rindiqlik.

Bemor uchun stomatologik kreslodagi, bemor boshini qulay holatda tutib turishi uchun bosh qo'ygich moslamasi bor. Stomatologik kreslo asosan ikki qismdan tashkil topgan. Stomatologik kreslolarning quyidagi rusmdagilaridan foydalaniladi: KZ-2, K3-8, 9,10, KSUI-0,1,0,3,04, KSRD-1.

Bor mashinalar

Tishlarni davolash tish qattiq to'qimalarini chaxlash tadbirini amalga oshirish bilan olib boriladi. Tish qattiq to'qimalarini chaxlashni bor mashinalar yordamida amalga oshiriladi. Bor mashinalarning turi har xil: BES 10, BK-1, BEPB-3, BPK-300, BEO-30-2 va hokazo.

Stomatologiyaning rivojlanishi stomatologik moslamalarning ham murakkablashib, stomatologik yordamning ham mukammallashuviga yordam bermoqda. Stomatologik moslama o'z ichiga avtomatik boshqariladigan kreslo, yoritgich, kompressor va og'iz bo'shlig'ida turli muolajalarni amalga oshirish uchun mo'ljallangan moslamalardan tashkil topgan: tish to'qimasini chaxlash, tishni karashlardan tozalash, so'lakni so'rish, havo va suvni purkash, diomermokogulyator, rentgenodiagnostika va boshqalar. Stomatologik moslamalar USU-30, US-30, US30/3000, US 10, YUNIS, Yugodent, Xirodent, Kavo, Probodivardan foydalaniladi.

STOMATOLOGIK ASBOBLAR

Stomatologik asboblarni foydalanish sohasiga ko'ra quyidagilarga bo'linadi:

1. Terapevtik asboblarni.
2. Xirurgik asboblarni.
3. Ortopedik asboblarni.

Terapevtik asboblarni 5 ta guruhga bo'linadi.

1-guruh. Og'iz bo'shlig'i va tishlarni tekshirish

Ushbu jarayon uchun ishlatiladigan asboblarni: to'g'ri va burchakli zond, stomatologik oyna, stomatologik pinset.

Stomatologik oyna yordamida ko'rish uchun noqulay bo'lgan sohalarni ko'rigi o'tkaziladi, qo'shimcha yoritiladi, lab, lunj, tilni travmalardan himoya qilish maqsadida ushlab turiladi.

Stomatologik zond. Ikki qismdan, ya'ni ishchi qismi va dastasidan tashkil topgan. Stomatologik zondni ikki xili, to'g'ri va burchakli oddiysi farqlanadi. Zond yordamida kariyes kovagi borligi, uning chuqurligi, og'riqli nuqtalarni aniqlanadi. Belgili zond yordamida milk cho'ntagining chuqurligi aniqlanadi.

Stomatologik pinset

Stomatologik pinsetning ishchi qismi o'tmas burchak ostida bukilgan. Pinsetdan paxtali tamponlarni og'iz bo'shlig'iga kiritish, tishning qimirlash darajasini aniqlash, endodontik asboblarni olishda foydalaniladi.

2-guruh. Tishdagi kovakni tozalashda ishlatiladigan asboblari

Bor aylanma harakat qiluvchi mustahkam asbob bo'lib, tish qattiq to'qimalarini chaxlashda foydalaniladi.

Kariyes kovagiga ishlov berish bosqichiga qarab har xil shakl va o'lchamdagi borlardan foydalaniladi. Borlarning ishchi qismi shakliga qarab sharsimon, silindrsimon, konussimon, g'ildiraksimon trubinali (7-rasm) ajratiladi. Borlar to'g'ri va burchakli uchlar uchun ikki xil bo'ladi.

Borlar ishchi qismining diametriga qarab raqamlar belgilanadi. Masalan, 1-raqamli borning diametri 0,85 mm, 13-raqamli borniki esa 3,1 mm ga teng. To'g'ri uch uchun borning uzunligi 44 mm, burchakli nakonechnik uchun esa 22 mmga teng. Zanglamaydigan po'latdan, qattiq qotishmali va ishchi qismi olmos bilan qoplangan borlardan foydalaniladi. Hozirgi kunda deyarli 90 % trubina dastakli borlar ishlatiladi.

3-guruh. Tishdagi toshlarni tozalashda ishlatiladigan asboblari

Ushbu guruhga ekskavator, ilgovich va boshqalar kiradi.

Ekskavator

Ekskavator dasta va ishchi qismdan iborat. Ishchi qismlari bukilgan bo'lib, har xil o'lchamdagi qoshiqchalari bor. Ekskavator yordamida kariyes bo'shlig'idan ovqat qoldiqlari, yumshagan dentin, vaqtinchalik plomba chiqariladi hamda yumshoq va qattiq tish karashlarini tozalashda foydalaniladi.

4-guruh. Tish kovaklarini plombalashda foydalaniladigan asboblari

Ushbu guruhga shpatel, shtopfer, silliqلاغich kiradi.

Silliqلاغich

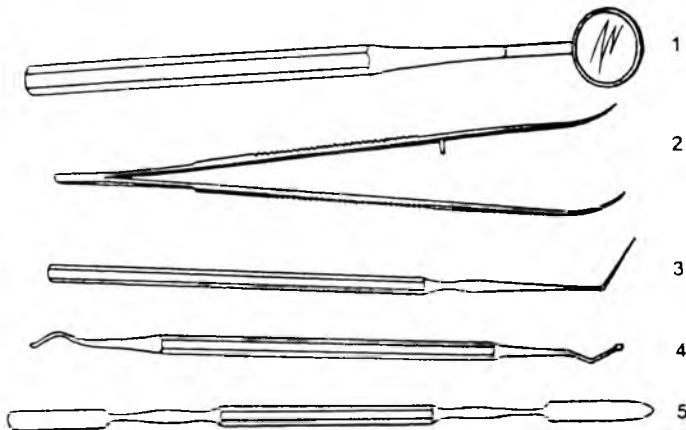
Silliqلاغichning ishchi qismining bir tomoni kuraksimon, ikkinchisi esa plomba sathlarini tekislashga moslangan. Silliqلاغich yordamida kerakli miqdorda plomba xomashyosi tish kovagiga kiritiladi va silliqلاغadi. Silliqلاغich turli o'lchamda chiqariladi. Silliqلاغich bir tomonlama va ikki tomonlama bo'lishi ham mumkin. Silliqلاغichning shtopfer bilan kombi-natsiya qilingani ham bor.

Shtopfer

Shtopferning ishchi qismi, silindrsimon yoki noksimon shaklga ega bo'lib, plomba ashyosini zichlash uchun ishlatiladi.

Shpatel

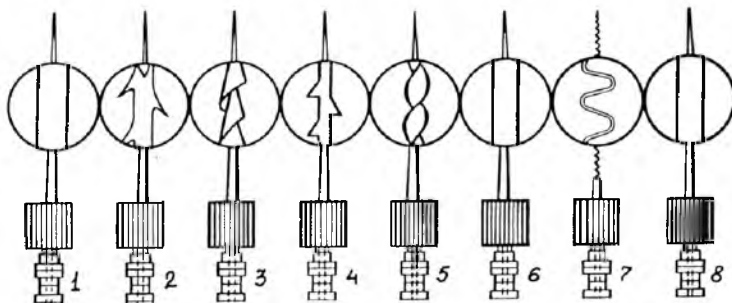
Shpatel dasta va uzun yassi kuraklardan iborat. Shpatel yordamida vaqtinchalik va doimiy plombalar qoriladi. Shpatelning metalli va plastmassali turi farqlanadi.



6-rasm. Stomatologik to'plam. 1—stomatologik oyna, 2—pinset, 3—stomatologik zond, 4—ekskavator, 5—shpatel.

5-guruh. Endodontik asboblari

Yuqorida bayon etilgan asboblari yordamida kariyes kovagidagina muolajalar o'tkazish mumkin. Pulpit va periodont kasalliklarini davolashda tishning ildiz kanallarida muolaja o'tkazish kerak bo'ladi. Buning uchun maxsus endodontik asboblardan foydalaniladi. Endodontik asboblarga quyidagilar kiradi: pulpekstraktor, burov, rashpil, drillbor, razvertka, kanal to'ldirgich, pulpoekstaktor, kanal uzunligini ulovchi igna, ildiz ignasi, fayllar, rimmer, fleksofayl va boshqalar.



7-rasm. Endodontik asboblari: 1—chuqurlik o'lchagich, 2—pulpekstraktor, 3—burov, 4—rashpil, 5—drillbor, 6—razvyortka, 7—kanal to'ldirgich, 8—shtopfer.

III BOB. TISH VA OG'IZ BO'SHLIG'I KO'RIGI, TEKSHIRUV USULLARI

TEKSHIRUV USULLARI

Tekshiruv usullarining maqsadi bemor kasalligining aniq tashxisini aniqlash. Tekshiruv usullari quyidagi guruhlarga bo'linadi: so'rov usuli, ko'rik, yordamchi tekshiruv va laborator tekshiruv usullari.

So'rov

So'rov tekshiruvning birinchi usuli hisoblanadi. So'rov bemor shikoyatlarini aniqlashdan boshlanadi, ya'ni og'riq qachon paydo bo'lganligi, qanday ta'sirlardan og'riq zo'rayadi,

qanday ta'sirlardan susayadi, og'riqning davomiyliligi aniqlanadi. So'rov dastlabki tashxisni aniqlashda muhim o'rin tutadi.

Ko'rik

Ko'rik obyektiv tekshiruvning birinchi bosqichi bo'lib, u yaxshi yoritilgan sharoitda amalga oshirilishi lozim. Ko'rik tashqi ko'rikka va og'iz bo'shlig'i ko'rigiga bo'linadi.

Tashqi ko'rikda bemor yuz terisining rangi, yuz assimetriyasi bor-yo'qligi aniqlanadi. Og'iz bo'shlig'i ko'rigida tishlar, og'iz bo'shlig'i shilliq pardasi ko'zdan kechiriladi.

Og'iz bo'shlig'i ko'rigi avval tish qatori jipslashtirilgan holatda boshlanadi. Bunda lablar konturi, rangi, lab burchaklarida patologik o'zgarishlar bor-yo'qligi ko'zdan kechiriladi. Lablarni ko'rikdan o'tkazilgandan so'ng og'iz dahlizi tekshiriladi. Og'iz bo'shlig'i shilliq pardasining rangiga, milk so'rg'ichining shakliga, patologik milk cho'ntagi bor-yo'qligi, milk usti va milk osti qattiq karashlari bor-yo'qligiga e'tibor beriladi. Normal holatda lunj, og'iz bo'shlig'i tubi, milklar, qattiq tanglay nam, och-pushti rangda bo'ladi. Patologik protsesslar natijasida og'iz bo'shlig'i shilliq pardasida o'zgarishlar sodir bo'ladi: rangi o'zgaradi, shishlar hosil bo'ladi, patologik milk cho'ntaklari paydo bo'ladi va hokazo.

Og'iz bo'shlig'i ko'rigini o'tkazayotganda hamma tishlarni ko'rikdan o'tkazish zarur. Bunda kariyes kovagi borligi, uning o'lchami, joylashgan yuzasi, avval davolanganligi, rangi, qimirlash darajasi aniqlanadi.

Tishlar ko'rigi stomatologik oyna va zond yordamida amalga oshiriladi. Tishlarni ko'rikdan o'tkazish ma'lum tartibda amalga oshirilishi kerak. Ko'rikni avval o'ng yuqori jag'ning molyarlaridan boshlanadi va chap molyarlarda tugatiladi. So'ng pastki chap molyarlardan boshlanadi, o'ng pastki molyarlarda tugatiladi. Har bir tishning barcha yuzasi ko'rikdan o'tkaziladi.

Zondlash

Zond yordamida amalga oshiriladi. Zondlash yordamida kariyes kovagining bor-yo'qligi, kariyes kovagining chuqurligi, yumshagan dentin borligi, ildiz kanalining boshlanish joyi, og'riqli nuqtalar borligi aniqlanadi. Maxsus belgili parodontologik zond yordamida milk cho'ntagining chuqurligi o'lchanadi.

Perkussiya

Perkussiya (tukillatib ko'rish) tekshiruv usuli periodont to'qimasining holatini aniqlashga yordam beradi va u stomatologik oyna dastasi yordamida amalga oshiriladi. Perkussiya ikki xil bo'ladi: gorizontal va vertikal. Gorizontal perkussiya yordamida marginal periodont to'qimasi holati aniqlansa, vertikal perkussiyada ildiz uchi periodont holati aniqlanadi. Perkussiyani yengil, bir tekisda, avval sog'lom tishdan boshlash lozim.

Vertikal perkussiyada tishlarning kesuv yoki chaynov yuzalarida tukillatiladi. Gorizontal perkussiyada tishning yon yuzasidan tukillatiladi. Perkussiyani doimo solishtirma tartibda o'tkazish zarur. Buning uchun tekshirilayotgan tish yonidagi va boshqa kvadratda joylashgan tish guruhi perkussiya qilinadi. Normada perkussiya og'riqsiz.

Palpatsiya

Palpatsiya (paypaslab ko'rish) tekshiruv usuli yordamida infiltrat, o'smalar, tishlarning qimirlash darajasi, limfa tugunlarining holatlari aniqlanadi. Palpatsiya yuza yoki chuqur bo'lishi hamda tashqi va og'iz bo'shlig'ida o'tkazilishi mumkin. Palpatsiyani mayinlik bilan, og'riq reaksiyasini hosil qilmasdan olib borish kerak. Palpatsiyani avval yuza, so'ng chuqur amalga oshiriladi. Palpatsiya barmoqlar yordamida bajariladi.

YORDAMCHI TEKSHIRUV USULLARI

Yordamchi tekshiruv usullari o'z ichiga rentgenologik tekshiruv usulini, elektroodontometriya usulini, termodiagnostika usulini, anesteziya bilan testni, lyuminitsent tekshiruvni, transilyuminatsiyani o'z ichiga oladi.

Rentgenologik usul

Stomatologiyada ushbu usul keng qo'llaniladi. Tashqi, og'iz ichi, panoram rentgenografiya usullari o'tkaziladi. Rentgenologik usul yordamida yashirin kariyes bo'shliqlari (qoplama ostidagi, aproksimal yuzalardagi), ildizlar holati (ildiz uchi-

ning soʻrilishi, shakllanishi), ildiz kanallarining holati (oʻtuvchanligi, plombalanish darajasi), ildiz uchi toʻqimalarining holati (alveola oʻsiq distruksiyasi), yumshoq toʻqimalardagi yot jinlar, oʻsma kasalliklari, tish-jagʻ sohasi jarohatlari aniqlanadi.

Elektroodontometriya

Elektroodontometriya usuli tish pulpasi va parodont toʻqimasining elektr tokiga qilgan javob reaksiyasiga asoslangan. Bu tekshiruv usuli maxsus apparatlar (EOM-REOM-3, UVN-1) yordamida amalga oshiriladi. Turli kasalliklarda pulpaning sezuvchanligi turlicha boʻladi. Masalan, sogʻlom tishda 2–6 *mkA*, chuqur kariyesda 20–40 *mkA*, faqat toj qismidagi pulpaning yalligʻlanishi bilan kechayotgan pulpitada 60 *mkA*. Agar pulpaning sezuvchanligi 100 *mkA* orsa toj hamda ildiz qismidagi pulpaning nobud boʻlganligini bildiradi. Elektroodontometriya solishtirma tashxis oʻtkazish uchun tavsiya etiladi.

Termodiagnostika

Tishning termik taʼsirlardan taʼsirlanishi. Taʼsirlovchi sifatida issiq yoki sovuq suvdan foydalaniladi. Tekshiruvni oʻtkazishdan avval tishni izolyatsiya qilinadi, quritiladi va shprits yordamida kariyes boʻshligʻiga issiq yoki sovuq suv yuboriladi.

LABORATORIYA TEKSHIRUV USULLARI

Bemorlarga aniq tashxis oʻrnatishda laboratoriya tekshiruvlarini oʻtkazish kerak boʻlib qoladi. Laboratoriya tekshiruv usullariga sitologiya usuli, bakteriologik tekshiruv usuli, biopsiya usuli, immunobiologik tekshiruv usuli, bioximik usul, qonning klinik analizlari va boshqalar kiradi.

Sitologiya usuli hujayra elementlarini oʻrganishga asoslangan. Stomatologiyada sitologik tekshiruv usuli uchun qirindi, punksiya mahsulotlaridan foydalaniladi. Sitologiya usuli oʻsma kasalliklari, sil yazvalari, ogʻiz boʻshligʻi shilliq pardasi kasalliklarini aniqlashda muhim oʻrin tutadi.

Biopsiya — patologik oʻzgargan toʻqimalarni sitologik tekshiruvdan oʻtkazish. Skalpel va maxsus asboblarda yordamida patologik oʻzgargan qismdan 5–6 *mm* toʻqima kesib olinadi va gistologik tuzilishini mikroskop ostida tekshiriladi.

Immunobiologik tekshiruv usuli. Og'iz bo'shlig'i shilliq pardasining ba'zi kasalliklari tashxisini aniqlash uchun immunobiologik tekshiruv usulidan foydalaniladi. Masalan, zaxm, brutsellyoz kasalliklarini aniqlashda muhim o'rin tutadi.

Bakteriologik tekshiruv usuli. Bu usul kasallikni keltirib chiqargan mikroob va zamburug'lar turini hamda ularni sezuvchanlik darajasini aniqlash maqsadida o'tkaziladi. Sezuvchanligi yuqori bo'lgan dori vositalaridan foydalanish kasallikni tez davolanishiga zamin bo'ladi.

Bioximiya usuli. Bu usulda qon va peshobning tarkibida qand borligi aniqlanadi. Ko'pincha bu usul og'iz bo'shlig'i shilliq pardasi kasalliklari tez-tez qaytalaydigan bemorlarda qandli diabet kasalligi bor-yo'qligini aniqlashda yordam beradi.

IV BOB.

STOMATOLOGIYADA OG'RIQSIZLANTIRISH

Stomatologik xastaliklarni muvaffaqiyatli davolash muolajaning qay darajada og'riqsiz bajarishga bog'liq. Tishlarni davolashda va yuz-jag' sohasidagi jarrohlik muolajalarida og'riqsizlantirishning turli usullari qo'llaniladi. Og'riqsizlantirish ikkiga bo'linadi: umumiy va mahalliy og'riqsizlantirish. Poliklinika sharoitida ko'proq mahalliy og'riqsizlantirish usulidan foydalaniladi.

PREMEDIKATSIYA

Ko'pincha bemorlarda stomatologik davo oldidan qo'rquv, emotsional xavotirlik paydo bo'ladi. Bu holatni maxsus dori-darmonlar yordamida bartaraf etishni premedikatsiya deb ataladi. Premedikatsiya o'tkazishga ko'rsatma davo muolajasining turiga va bemorning holatiga bog'liq.

Premedikatsiyaga ko'rsatmalar:

1. Qo'rquv.
 - a. Qo'rquv va bezovtalik oqibatida vegetativ o'zgarishlar sodir bo'lishi, pulsning tezlashuvi (1-daqiqada 90 marta);

b. Yurak-qon tomir tizimi, nafas organlari tizimi kasalliklarida.

2. Avval hushidan ketish holatlari bo'lgan bo'lsa.

Kattalarda premedikatsiya uchun trankvilizatorlardan foydalaniladi. Trankvilizatorlar ta'sirida bemorlarning aqliy va jismoniy mehnat faoliyati saqlanadi. Bundan tashqari, trankvilizator anestetiklar, analgetinlar ta'sirini oshiradi.

Trankvilizatorlarning bir marotabali dozalari qo'llaniladi. Meprotran — 0,2 gr, elenium — 0,1 gr, diazepam — 0,005 gr, seruksen — 0,005 gr. Yuqorida qayd etilgan dori vositalarni stomatolog qabulida bo'lishdan 30–60 min oldin qabul qilinadi. Boshqa guruh dori vositalaridan valeriyana, karvalol nastoykalari qo'llaniladi.

MAHALLIY OG'RIQSIZLANTIRISH

Mahalliy og'riqsizlantirish deb bemorning es-hushini saqlagan holda tananing biron-bir qismidagi og'riq sezgisini yo'qotishga qaratilgan davo chorasiga aytiladi. Mahalliy og'riqsizlantirishning inyeksion va noinyeksion turlari farqlanadi. Inyeksion og'riqsizlantirishning infiltratsion va o'tkazuvchi turlari bor. Noinyeksion og'riqsizlantirishning kimyoviy, fizikaviy, fizik-kimyoviy turlari farqlanadi.

Applikatsiyali og'riqsizlantirish

Teriga ta'sir qilmaydigan qilib og'iz bo'shlig'i shilliq pardasiga anestetik moddani surtish, sepush, marlya salftikasiga shimdirib qo'yishdan iborat. Og'riqsizlantirishning bu usulidan igna kiradigan sohani og'riqsizlantirishda foydalaniladi.

Buning uchun 10% lidokain eritmasi yoki 2% li pirolikain eritmasidan foydalaniladi. Hozirda anistetinlarning aerezolli shakldagisidan foydalanilmoqda. Aerezolli usuldan foydalanishning kamchiligi uning boshqa sohalarga ham sachrashi, me'yorini aniqlashning qiyinligi.

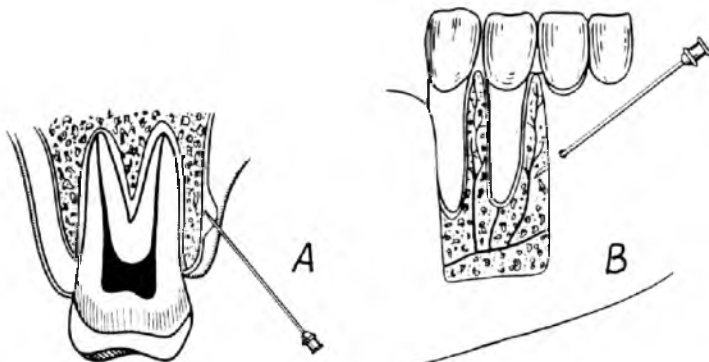
Og'iz bo'shlig'i shilliq pardasida og'riqsizlantiruvchi moddani surtish uchun, ushbu soha so'lakdan ajratiladi, quritiladi va anestetik shimdirilgan paxta sharcha qo'yiladi. Applikatsiya muddati 1 daqiqa, og'riqsizlanish muddati 10 daqiqa.

Inyeksion og'riqsizlantirish turida anestetik eritma bevosita to'qima ichiga kiritiladi. Inyeksion og'riqsizlantirish o'z navbatida ikki guruhga bo'linadi: infiltratsion va o'tkazuvchi.

Infiltratsion og'riqsizlantirish

Infiltratsion og'riqsizlantirish turida anestetik eritma bevosita jarrohlik harakati maydonida to'qima ichiga kiritiladi va perefirik asab retseptorlarining sezgirligini o'chiradi. Infiltratsion usuldagi og'riqsizlantirish yordamida yuz, og'iz bo'shlig'ining yumshoq to'qimalarida, yuqori jag' alveola sohasida, pastki jag' alveolalar o'sig'ining frontal tishlar sohasida va qattiq tanglay sohasida o'tkaziladigan operatsiya maydonini og'riqsizlantirish mumkin. Anestetiklarni periodont yorig'i ichiga (intragamentar), suyak pardasi ostiga (sub periostal), suyak ichiga (intraostal) yuborish mumkin.

Infiltratsion og'riqsizlantirish o'tkazish texnikasi sodda. Igna ni vesibulyar yuzaga, o'tuv burma sohasiga kiritiladi va 2,3 ml anestetik modda yuboriladi. Alveola o'siqlar sohasida og'riqsizlantirish o'tkazilganda, shprints gorizontaal yo'naltirilgan holda, igna uchi o'tuvchi burma sohasidagi shilliq qavatga $40^{\circ} - 45^{\circ}$ burchak ostida sanchiladi. Bunda igna uchining chaxlangan tomoni suyakka qaragan bo'lishi kerak. Anestetikni kiritish tezligi 15 sekund ichida 1 ml (8-rasm).



8-rasm. Infiltratsion og'riqsizlantirish: A—suyak pardasi ostiga og'riqsizlantirish, B—suyak ichiga og'riqsizlantirish.

Infiltratsion og'riqsizlantirish yuqori jag'da yaxshi samara beradi.

Pulpitni davolashda pulpa ichiga og'riqsizlantirish o'tkazish mumkin. Buning uchun tish bo'shlig'i ochiladi va juda kichik igna yordamida anestetik tish bo'shlig'iga 0,2 – 0,3 ml yuboriladi.

O'tkazuvchi og'riqsizlantirish

Mahalliy og'riqsizlantirishning o'tkazuvchi turida operatsiya maydonini innervatsiya qiluvchi, sezuvchi asab tanasini yoki biron-bir shoxini blokada qilinadi. O'tkazuvchi og'riqsizlantirishning quyidagi turlari mavjud: tuberal, infrorbital, palatinal, mandibulyar, torusal, mental va engak asabini og'riqsizlantirish.

O'tkazuvchi og'riqsizlantirishda anestetik eritmasi og'riqsizlantirilayotgan asab tolasini yoki uning shoxi tolalari atrofidagi to'qima ichiga yuboriladi va anestetik shu asab ichiga diffuziya yo'li bilan kirib borib, shu paytda sezgi impulslarini pereferyadan markaziy asab tizimi tomon o'tishini to'xtatadi. Dorilarni bevosita va bilvosita yuborish usullari mavjud.

Vazokon strukturalar anestetik yuborilgan sohaga qon kelishini kamaytiradi, og'riqsizlanish darajasini oshiradi. Shu maqsadda ko'pincha adrenalin (1:50000 – 1:200000) yoki noradrenalindan (1:25000 – 1:100000) foydalaniladi.

Kattalar uchun adrenalinning umumiy miqdori 0,2 mg dan, noradrenalinning miqdori 0,34 mg dan oshmasligi kerak. Ayrim bemorlarga ular qo'llanilmaydi.

MAHALLIY OG'RIQSIZLANTIRISHDA UCHRAYDIGAN XATO VA ASORATLAR

Asoratlari umumiy va mahalliy bo'ladi. Umumiy asoratlarga anafilaktik shok, hushdan ketish, anestetikdan zaharlanish kiradi.

Anafilaktik shok. Bu o'ta xavfli asorat bo'lib, ko'pincha allergik kasalliklarga moyil bemorlarda uchraydi. Uning turli xillari mavjud. Anafilaktik shokning tipik, kordial, astmasimon, serebral, abdominal turlari farqlanadi. Kechishi bo'yicha o'ta tez kechuvchi, og'ir, o'rtacha og'irlikdagi va yengil ko'rinishlari farqlanadi. Kasallikning tipik ko'rinishida anesteziya o'tka-

zilganda, biroz vaqt o'tgach, bemor bezovtalanadi. Unda qo'rquv hissi, bosh, yuz va qo'l terisida qichishish va igna sanchilganga o'xshash sezgi paydo bo'ladi. Bemor terlaydi, boshida qattiq og'riq, qulog'ida shang'illash paydo bo'ladi. Yuz terisi oldin qizaradi, keyin esa oqarib ketadi. Qo'l-oyoqlari tortishib qolishi va bemor hushidan ketishi mumkin. Ko'z qorachiqdari kengayib ketadi va yorug'likni sezmaydi. To'sh suyagi ortida kuchli og'riq paydo bo'lib, u yurakka o'tadi. Taxekardiya kuzatiladi. Qon bosimi keskin tushib ketadi. Bemorning ko'ngli aynab, qusishi mumkin. Ayrim bemorlarda qorin shishishi, o'z-o'zidan siydik ajralishi va defekatsiya holatlari ro'y berishi mumkin. Anafilaktik shokning boshqa ko'rinishlarida o'sha tana a'zosining kasallanishiga xos bo'lgan belgilar bilan kechishi kuzatiladi. Kasallikning chaqmoqsimon va og'ir shakllaridan sanalgan belgilar yuzaga chiqmasdan o'lim bilan tugashi mumkin. Birinchi yordam ko'rsatish uchun yuqoridan nafas yo'llarining yetarlicha o'tkazuvchanligini ta'minlash lozim. Buning uchun bemorning boshi yon tomonga burib qo'yiladi, tili tortib chiqariladi, pastki jag' oldinga siljiriladi. Og'iz ichi qusiq massalaridan artib tozalanadi. Agar nafas olish to'xtab ulgurgan bo'lsa, sun'iy nafas oldirishga kirishiladi. Yuborilgan anestetikning qonga so'rilishini to'xtatish maqsadida shu anestetik kiritilgan soha atrofida 5 ml fiziologik eritmaga aralastirilgan 0,5 ml 0,1 % adrenalin gidroklorid eritmasi yuboriladi. Agar buni qilishning iloji bo'lmasa, 1 ml adrenalin eritmasi anestetik kiritilgan yo'l bo'ylab yuboriladi. Albatta antigistamin preparatlari yuboriladi (2–4 ml dimedrol eritmasi, 2–3 ml 2,5 % suprastin yoki pipolfen eritmali). Vena yoki mushak ichiga 3–5 ml 3% prednizolon, 0,5 ml 0,1 % adrenalin gidroklorid eritmali yuboriladi. Agar bronxospazm belgilari bo'lsa, 10 ml 2,4 % eufillin yoki 2 ml 0,5 % izadrin eritmalarini yuborish zarur. Yurak faoliyatini qo'llab turish uchun yurak glikozidlari va diuretiklar yuboriladi.

Anestetikdan zaharlanish

Buning sababi, anestetik dozasini oshirib yuborish va tomirga ignaning tushib qolishi, qonda preparat konsentratsiyasining oshib ketishi hisoblanadi. 2 davri farqlanadi:

1-davrda qo'zg'alish, ko'ngil aynish, bosh aylanishi, quloq shang'illashi, qusish kuzatiladi. Yordam ko'rsatish uchun bemorni yotqizib, 10 % ammiak eritmasi hidlatiladi. Tomir ichiga 200–600 mg geksenal yoki tiopental natriy sekin yuboriladi.

2-davrda bemorning holati sustlashadi, A/B pasayadi, taxikardiya, terlash, hushdan ketish, nafas va yurak-tomir faoliyatining to'xtab qolishi kuzatiladi. Yordam berish uchun yurak-tomir vositalari va yurakni bilvosita massaj qilish tavsiya qilinadi. Profilaktika uchun anestetik yuborishdan 40–50 daqiqa oldin barbituradlar (fenobarbital 0,1 gr) yuborish kerak.

Hushdan ketish

Bu ko'p uchraydigan asorat, bosh miyaning o'tkir ginok-siyasiga bog'liq bo'ladi. Bosh aylanishi, quloq shang'illashi, esnash bilan boshlanadi. Teri qoplamalari oqaradi, namlanadi, qorachiqlari kengayadi, puls kuchsiz bo'lib, A/B pasayadi, nafas yuzaki, mushak tonusi yo'qolib, hushdan ketish yuz beradi.

Yordam berish uchun bemorni yotqizib, toza havo kelishi ta'minlanadi. Novshadil spirti hidlatiladi. Yuz, bo'yin terisi sovuq suvga namlangan sochiq bilan ishqalanadi. Ba'zi hollarda nafas analeptiklari va tomir vositalari (kordiamin, efedrin, izadrin) mushak ichiga yuborilishi mumkin.

Mahalliy asoratlarga inyeksion ignaning sinishi, gematoma, nevrit, mushak kontrakturasi kiradi. Inyeksion ignaning sinishi shifokorning qo'pol harakati, suyakka qattiq bosish oqibatida yuz beradi. Agar igna kornsang yoki pinset bilan chiqmasa, jarrohlik aralashuvi kerak bo'ladi.

Gematoma tomir devorining shikastlanishi natijasida kelib chiqadi. Bunda paresteziya, falajlanish, og'ir hollarda sezuvchanlikning turg'un pasayishi kuzatiladi. Yordam berish uchun nevrit davolanadi.

Mushak kontrakturasi ichki qanotsimon mushak shikastlanishi natijasida ro'y beradi. Belgilar: shikastlangan mushakda og'riq, chakka-pastki jag' bo'g'imi harakatining chegaralanishi, og'izning yetarlicha ochilmasligi. Davolash uchun kechasiga sopqonsimon bog'lam, trimekain – furatsillin blokdlari buyuriladi. Ichishga analgetiklar tavsiya qilinadi, dorivor o'simliklar qaynatmasidan iliq og'iz vannochkalari, issiq bilan davolash, miogimnastika buyuriladi.

V BOB.

TISH QATTIQ TO‘QIMALARINING NOKARIOZ VA KARIYESLI NUQSONLARI

TISHNING QATTIQ TO‘QIMALARI NUQSONLARI

Tish qattiq to‘qimasi nuqsonlari kasalliklari kariyessiz va kariyesli nuqsonlarga bo‘linadi. Nokarioz kasalliklar paydo bo‘lish muddatiga asoslanib, ikki guruhga bo‘linadi:

1. Tish chiqquncha hosil bo‘lgan nuqsonlar.
2. Tish chiqqanidan so‘ng hosil bo‘lgan nuqsonlar.

Tishning rivojlanish davrida hosil bo‘lgan nuqsonlar

Ushbu guruhga gipoplaziya va endemik flyuroz kiradi.

Gipoplaziya – bu nuqson tish to‘qimalarining rivojlanishligi nuqsoni bilan xarakterlanadi. Tish murtak rivojlanish davrida metabolitik buzilishlar natijasida, emalda miqdor va sifat jihatdan buzilishlar bo‘ladi.

Gipoplaziya ham sut, ham doimiy tishlarda uchraydi. Gipoplaziya turli klinik ko‘rinishga ega. Gipoplaziyaning mahalliy chegaralangan va sistemalisi farqlanadi.

Sistemali gipoplaziyaning kelib chiqishi tishning rivojlanishi davrida, bola organizmida sodir bo‘lgan modda almashinuvining buzilishi bilan bog‘liq, aynan minerallar almashinuvi muhim o‘rin tutadi. Sut tishlarning gipoplaziyasi homilador onaning xastaligi, ovqatlanish me‘yorining buzilishi, kerak bo‘lgan oziq-ovqat mahsulotlarini iste‘mol qilmaslik oqibatida kelib chiqadi. Xastalik bir guruhga kirgan tishlarda borsimon, ba‘zan sarg‘ish dog‘lar, nuqson paydo bo‘lishi bilan kechadi. Nuqsonlar simmetrik bo‘ladi. Nuqsonlar aksariyat hollarda vestibulyar yuzada joylashadi.

Mahalliy gipoplaziya

Mahalliy gipoplaziya faqat bir dona tishda aniqlanadi. Periodont to‘qimasi yallig‘langan sut tish ostidagi doimiy tish murtagi zararlanishi oqibatida hamda jarohat ta‘sirida kelib chiqadi.

Xastalik yengil kechganda tish emal qavatining rangi o'zgarib borsimon, sarg'ish yoki qo'ng'ir tus oladi. Og'ir shaklida tishning o'lchamlari, shakli va strukturasi o'zgarishlar sodir bo'ladi.

Chegaralangan gipoplaziya

Bir guruh yonma-yon joylashgan tishlarda emal qavatining noma'lum sabablarga ko'ra jarohatlanishi oqibatida yuqalashib, ular relyefining o'zgarishi bu xastalik uchun xarakterli hisoblanadi. Chegaralangan gipoplaziya yuz-jag' sohasidagi jarohat natijasida, surunkali kechadigan jag' suyagining yiringli yallig'lanishi va radioaktiv nurlanish oqibatida kelib chiqishi mumkin.

Gipoplaziyaning yengil shakllarida tishlarning vestibulyar yuzasida borsimon dog'lar paydo bo'ladi. Dog'ning kattaligi, shakli, hajmi har xil. Dog' yuzasi yaltiroq va silliq. Gipoplaziyaning og'ir shakllarida nuqtali, piyolasimon o'yiqlar, ko'ndalang egatlar paydo bo'lishi bilan kechadi. Bemorlar faqat kosmetik nuqsonga shikoyat qiladilar.

Solishtirma tashxis

Gipoplaziyani aniqlashda kariyes bilan solishtirma tashxis o'tkaziladi. Gipoplaziyada dog'lar simmetrik, vestibulyar yuzada joylashgan, mitelen ko'k sinamasini o'tkazganda bo'yalmaydi, kariyesda bo'yaladi. Gipoplaziyani zondlaganda kariyesdan farqli yuzasi silliq.

Davolash

Davolash klinik formasiga bog'liq. Yengil shakllarida davolamasa ham bo'ladi. Profilaktika maqsadida remineralizatsiya terapiyasi o'tkaziladi. Og'ir formalarida nuqsонni bartaraf qilish maqsadida plombalanadi yoki protezlanadi.

Endemik flyuoroz

Tish qattiq to'qimalarida qayd etiladigan bunday xastalik organizmga tashqi muhitdan ichimlik suvi orqali me'yordan ko'proq fluor elementining (suvda erigan holda) kirishi oqibatida

yuzaga keladi. Flyuoroz – bu fluor elementi chaqirishi mumkin bo‘lgan gipoplaziya, desak ham xato qilmaymiz. Kishi organizmining ftorga bo‘lgan bir sutkalik talabi 3,5 mg atrofidadir. Bu talab asosan ichimlik suvi tarkibida bo‘ladigan fluor orqali qondiriladi. Organizmning ana shunday talabini qondirish uchun ichimlik suvining 1 litrida 0,8–1,2 mg fluor bo‘lishi kifoyadir. Ichimlik suvi tarkibidagi fluor miqdori ko‘rsatilgandan oshib ketgan hollarda flyuoroz xastaligi kuzatiladi.

Flyuoroz xastaligi 5 xil shaklda namoyon bo‘ladi.

Chiziqchali (shtrixli) shakli

Bunda tish emali sathida ko‘pincha vertikal yo‘nalishdagi borsimon chiziqlar paydo bo‘ladi. Ayrim hollarda bu chiziqlar faqat lupa oynasi orqali qaralganda aniqlanishi mumkin bo‘lgan darajada nozik bo‘lishi mumkin. Emal qavatining bu xil jarohatlanishi ko‘pincha yuqori jag‘ markaziy va yon kurak tishlari sathidagina, ba‘zan esa pastki kurak tishlarda namoyon bo‘ladi. Bu xastalikda tish emal qavatining faqat dahliz (vestibulyar) sathidagina o‘zgarishga uchraydi.

Dog‘simon shakli

Tish emal qavati sathida katta-kichik yaqqol namoyon bo‘luvchi bo‘rsimon rangli dog‘lar paydo bo‘ladi. Bu dog‘lar yalpi bo‘lib, unda chiziqlar bo‘lmaydi va ular butun emal qavati sathi bo‘ylab joylashgan bo‘ladi. Ayniqsa bunday dog‘lar kurak tishlarining kesuvchi qirralari atrofida ko‘plab hosil bo‘ladi. Emaldagi bu xil dog‘lar keskin chegarasiz sog‘lom to‘qimaga o‘tib ketadi. Dog‘li emal sathi silliq va yaltiroqdir. Dog‘lar aksariyat hollarda oldingi kurak tishlarda uchrasa-da, boshqa tishlar ham ulardan xoli bo‘lmaydi.

Xol-xol bo‘rsimon nuqtali shakli

Flyuoroz xastaligining bu xil shakli har xil klinik belgilar bilan kechadi. Odatda tish emal qavati bo‘r rangida bo‘ladi. Ba‘zan esa u yaltiroqligini saqlashi yoki tiniqligini yo‘qotishi

mumkin. Emal sathida jarohatli nuqta(chuqurcha)lar paydo bo'lishi xususiy hol hisoblanadi. Bunday chuqurchalar atrofi (devorlari) notekis, qoramtir tusda bo'lib, o'lchamlari 1–1,5 *mm* diametrli, chuqurligi esa 0,1–0,3 *mm* bo'ladi. Bu xil nuqtasimon chuqurchalar, aksariyat hollarda tish emalining dahliz sathida joylashgan bo'ladi. Bunday sathlarda emalning jarohati natijasida ochilib qolgan dentin to'qimasining yuzasi och sarg'ish rangdan tortib qo'ng'ir-to'q jigarranggacha bo'yalgandir.

Flyuoroz xastaligi ba'zan emalning eroziyasi shaklida ham namoyon bo'ladi.

Bo'rsimon rangli emal sathida birmuncha keng va chuqur jarohatlar paydo bo'lib, tish yuzasining katta qismini egallashi mumkin. Hosil bo'lgan jarohatlar har xil notekis shakllarga ega bo'ladi. Emalning bu xil jarohatlanishi natijasida tishlar kuchli yemiriladi.

Destruksiya shaklida kechuvchi flyuoroz xastaligi

Emalning bu xil jarohatlanishi, aksariyat hollarda suv tarkibida ftorning me'yordan bir necha marotaba ko'p bo'lishi natijasida paydo bo'lib, odatda mazkur suv ichiladigan hudud va tumanlardagina qayd qilinadi. Bunday hollarda tishning emal qavatigina jarohatlanib qolmay, balki dentin to'qimasining jarohatlanishi ham kuzatiladi. Natijada tish koronkasining shakli o'zgarishi, uning kuchli yemirilish xollari namoyon bo'ladi. Tish emal qavatining tusi keskin o'zgaradi.

Flyuoroz xastaligida bemorlar tishlarining rangi o'zgarihidan, ba'zan ularning yemirilayotganidan shikoyat qilishadi.

Flyuoroz xastaligidagi emal rangining o'zgarishini kariyes va gipoplaziya natijasida sodir bo'ladigan aynan shu xildagi o'zgarishlardan farqlay bilish muhim ahamiyat kasb etadi.

Solishtirma tashxis

Flyurozni aniqlashda kariyes kasalligi bilan solishtirma tashxis o'tkaziladi. Kariyesda nuqson bitta va bo'yin qismida joylashgan, flyurozda esa bir nechta va tishning vestibulyar yuzasida joylashgan.

Davolash

Davo tadbirlari tish qattiq to'qimalaridagi o'zgarishlarning chuqurligiga bog'liqdir. Jarohatlarning chuqurligi natijasida tishlarda yemirilishlar, toj qismi shaklining o'zgarishi sodir bo'lgan taqdirda davo tadbirlari ortopedik usulda olib boriladi. Yengil klinik belgilar bilan kechuvchi flyuoroz xastaligida terapevtik davo chora-tadbirlari qo'llaniladi. Tishlar sathida hosil bo'lgan dog'larga kuchsiz kislotalar eritmasi bilan ishlov berilib, undan keyin minerallashtiruvchi xususiyatga ega bo'lgan eritmalar yordamida dog'lar yo'qotiladi. Pigmentli dog'larni yo'qotishda 10% li xlorid, fosfat kislotasini ishlatish maqsadga muvofiqdir. Fosfat kislotasi kompozit plomba to'ldirgichlar tarkibida alohida shisha idishda bo'ladi. Flyuorozni davolash va profilaktika uchun suvdagi fluor miqdorini normaga olib kelish kerak. Hozirgi kunda flyuorozni fotopolimerlar bilan davolanadi.

TISH MILKNI YORIB CHIQQANIDAN SO'NG HOSIL BO'LGAN NUQSONLAR

Ushbu guruhga eroziya, ponasimon nuqson, patologik yedirilish, tish jarohati kiradi.

Tish qattiq to'qimalari eroziyasi

Xastalik tish emalida ba'zan emal va dentinda hosil bo'ladi. Tishning vestibulyar yuzasida bo'yin qismiga yaqinroq oval, yumaloq, noaniq shaklga ega bo'lgan nuqson paydo bo'ladi.

Eroziya faqat kurak, qoziq va premolyarlarda kuzatiladi. Eroziya pastki kurak, yuqori va pastki molyar tishlarda kuzatilmagan. Eroziya ikkitadan ortiq tishlarda uchraydi. Bemorlar mexanik va termik ta'sirlardan hosil bo'ladigan keskin og'riqdan shikoyat qiladilar. Shu og'riqlarni gipersteziya deyiladi. Xastalikning boshlanish shaklida, emal eroziyasida emalning rangi o'zgaraydi, u silliq, yaltiroqligicha turadi. Rivojlangan shakllarida nuqson dentinni ham zararlaydi, och-sariq rang ayrim hollarda to'q rangga aylanadi. Klinik kechishiga ko'ra ikkita shakli farqlanadi: aktiv va stabil. Kasallikning aktiv shaklida gipersteziya bilan kechuvchi nuqson paydo bo'ladi. Stabil

shaklida nuqson sekin paydo bo'ladi, bemor og'riqlardan shikoyat qilmaydi.

Solishtirma tashxis

Eroziyani aniqlashda solishtirma tashxis ponasimon nuqson va yuza kariyes bilan o'tkaziladi. Kariyesda nuqson tubi va cheti g'adir-budir, eroziyada esa aksi. Ponasimon nuqson «v» shaklidagi nuqson shakli bilan ajralib turadi.

Davolash

Davolash kasallikning kechish shakliga bog'liq. Kasallikning boshlang'ich bosqichida gipersteziya bartaraf qilinadi va remineralizatsiya terapiyasi o'tkaziladi. Nordon sharbatlar, mevalar iste'mol qilmaslik tavsiya qilinadi. Kasallikning og'ir formalarida nuqson kompozit plomba xomashyolari bilan plombalanadi.

Ponasimon nuqson

Tishlarning vestibulyar yuzasining bo'yin qismida "V" shaklida nuqson paydo bo'lishi bilan xarakterlanadi. Ko'pincha premolyarlarda kuzatiladi. Nuqson yuzasi silliq, yaltiroq, qattiq. Kasallik sekin, ikkilamchi dentin hosil bo'lishi bilan kechadi. Shuning uchun bemor og'riqlar haqida shikoyat qilmaydi.

Solishtirma tashxis

Ponasimon nuqsonni aniqlashda tish qattiq to'qimalari eroziyasi bilan solishtiriladi. Ponasimon nuqson nuqson shakli, joylashish joyi, og'riqli sezgilarning yo'qligi bilan ajraladi.

Davolash

Davolash kasallikning rivojlanish darajasiga bog'liq. Kasallikning boshlang'ich bosqichlarida remineralizatsiya terapiyasi o'tkaziladi. Agar nuqson 2 mm dan katta bo'lsa, kompozit plombalovchi xomashyolar yordamida plombalanadi.

Patologik yedirilish

Har qanday tish yoshga qarab sekin-asta yediriladi. Ushbu yedirilishni fiziologik deyiladi. Lekin ayrim hollarda yedirilish tez kechadi va bu yedirilishni patologik yedirilish deyiladi. Patologik yedirilish anomaliyasi prikuslarda, yomon odatlar oqibatida, zararli ishlab chiqarish omillari ta'sirida, masalan, havoda kislota parlari ko'p bo'lganida sodir bo'ladi. Ayrim hollarda patologik yedirilishda bemor gipersteziyadan shikoyat qiladi.

Davolash

Avvalambor, patologik yedirilishni keltirib chiqargan sababchi faktor bartaraf etiladi. Gipersteziya davolanadi. Ortoped stomatolog bilan maslahatlashgan holda prikus balandligi tiklanadi.

Tish jarohati

Tish jarohatlari o'tkir va surunkali bo'ladi. O'tkir jarohat ta'sirida lat yeyishi, tishning chiqishi va sinishi kuzatiladi.

Lat yeyishda tishlarni jipslashtirilganda va perkussiyada og'riydi. Palpatsiya biroz og'riqli, ayniqsa tish ildizi sohasidagi o'tuv burma sohasida hamda tish qimirlashida kuzatiladi. Tish toj qismining rangi o'zgarib, pushti tusga kiradi. Ushbu hollarda og'riqsizlantiriladi, tish bo'shlig'i ochiladi, pulpa eksterpatsiya qilinib, plombalanadi. Agar tish toj qismining rangi o'zgar-masa, pereodont reaksiyasini bartaraf qilish maqsadida tishga bir necha kun "dam" beriladi. Ya'ni shu tishda ovqat luqmasi uzib olinmaydi, chaynalmaydi.

Tishning chiqishi

Tishning chiqishi deb, uning alveola katagida bo'shashishiga aytiladi. Tishning chiqishi to'la yoki chala bo'ladi. Tish chiqishida bemor tish holatining o'zgarganligiga, og'riqqa, qimirlab qolganligiga shikoyat qiladi. Tashxis aniqlangan zahoti tishni to'g'ri holatga keltirib, shinalash lozim. Agar pulpa zararlangan bo'lsa eksterpatsiya qilinadi va plombalanadi.

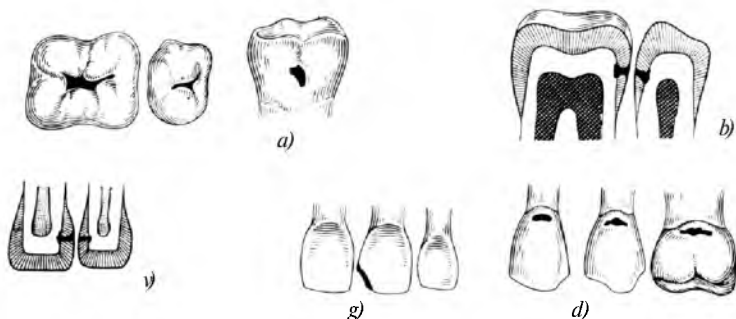
Tishning sinishi

Tishning sinishi uning toj qismida yoki ildiz qismida sodir bo'lishi mumkin. Toj qismining sinishi tish bo'shlig'ining berkligi yoki ochiqqligi bilan kuzatilishi mumkin. Tishning toj qismining sinishi tish bo'shlig'ining yopiqligi bilan sodir bo'lsa tishni plomba yordamida tiklanadi. Sinish tish bo'shlig'ining ochilishi bilan sodir bo'lsa og'riqsizlantirib, pulpa eksterpatsiya qilinadi va plombalanadi.

KARIYES

Kariyes lotin tilida “chirish” degan ma'noni anglatadi. Kariyes murakkab patologik jarayon bo'lib, bunda tish to'qimalari tez yoki sekin yemiriladi va tishda zararlangan bo'shliq — kovak hosil bo'ladi. Hozirgi vaqtda kariyesning kelib chiqishi haqida bir necha yuz nazariyalar bor. Kariyesning uch xil tasnifi mavjud: anatomik, topografik va klinik. Anatomik tasnifga asosan, emal kariyesi, dentin kariyesi, sement kariyesi farqlanadi. Topografik tasnif xastalik chuqurligiga asoslangan: dog' shaklidagi kariyes, yuza kariyes, o'rta kariyes, chuqur kariyes. Klinik kechishi bo'yicha o'tkir va surunkali bo'ladi. Shuning uchun ushbu tasnifdan foydalaniladi.

Kariyes kovaklari Blek tasnifiga asosan V ta sinfga bo'linadi. I sinfga kichik va katta oziq tishlarning fissuralari, tabiiy izlarda joylashgan kariyes kovaklari kiradi. II sinfga premolyar va molyarlarning kontakt yuzalarda joylashgan kariyes kovaklari kiradi. III sinfga qoziq va kesuv tishlarning kontakt yuzalarida kariyes kovagi joylashgan bo'lib, kesuv qirraning butunligi saqlangan bo'ladi (9-rasm). IV sinfga kariyes kovagi qoziq va kesuv tishlarning kontakt yuzasida joylashgan bo'lib, kesuv qirra burchagining butunligi buzilgan bo'ladi. V sinfga tishlarning vestibulyar va oral yuzalarining bo'yin qismida joylashgan kariyes kovaklari kiradi.



9-rasm. Blek bo'yicha kariyes kovaklari tasnifi: a—I sinf, b—II sinf, c—III sinf, g—IV sinf, d—V sinf.

Dog' shaklidagi kariyes

Aksariyat holatlarda bemor kasallikni sezmaydi. Tishda bo'rsimon yoki sarg'ish dog' hosil bo'ladi. Zondlaganda ushbu yuza tekis, og'riqsiz. Metilen ko'k sinamasida dog' ko'k rangga bo'yaladi. Dog' shaklidagi kariyes flyuroz va gipoplaziya bilan solishtirma tashxis o'tkaziladi.

Yuza kariyes

Yuza kariyes hosil bo'lgan dog' kariyes o'rnida destruktiv o'zgarishlar natijasida hosil bo'ladi. Bemor ximik ta'sirlar shirin, sho'r, nordonan hosil bo'ladigan qisqa muddatli og'riqqa shikoyat qiladilar. Ko'rik o'tkazib zondlaganda kichik nuqson aniqlanadi. Nuqson faqat emal qavatida joylashadi. Elektr sezuvchanlik 2–6 *mkA* ga teng. Yuza kariyesni aniqlashda gipoplaziya, tish eroziyasi, ponasimon nuqson bilan solishtirma tashxis o'tkaziladi.

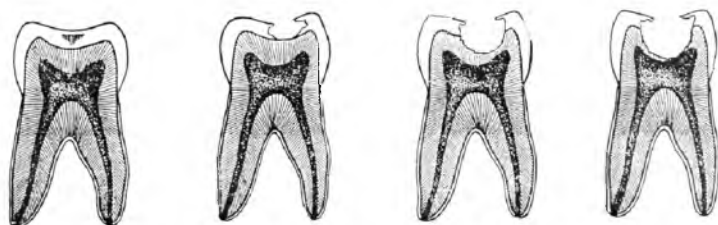
O'rta kariyes

O'rta kariyesda nuqson emal – dentin chegarasidan o'tadi. Aksariyat hollarda bemor og'riq sezmaydi. Kamdan-kam hollarda bemor termik, mexanik, ximik ta'sirlardan paydo bo'ladigan qisqa muddatli og'riqqa shikoyat qiladi. Ko'rik

o'tkazib, zondlaganda o'rtacha chuqurlikka ega bo'lgan kariyes kovagi aniqlanadi. Kariyes kovagi tubida yumshagan dentin borligi uchun g'adir-budir. O'rta kariyesni aniqlashda ponasimon nuqson, eroziya, surunkali periodontit bilan solishtirma tashxis o'tkaziladi. Gipoplaziya, eroziya, ponasimon nuqson belgilari yuqorida bayon etilgan. Surunkali periodontit bilan solishtirma tashxis o'tkazilganda quyidagilarga e'tibor beriladi. O'rta kariyesni chaxlaganda sezuvchanlik emal dentin chegarasida mavjud. Surunkali periodontitda esa sezuvchanlik yo'q. Elektr sezuvchanlik o'rta kariyesda 2–6 *mkA* ga, pereodontitda esa 100 *mkA* ga teng.

Chuqur kariyes

Chuqur kariyes uchun hamma turdagi ta'sirlardan hosil bo'ladigan qisqa muddatli og'riq xosdir. Og'riq ta'sir etuvchi muolaja qilingandan so'ng to'xtaydi. Ko'rik o'tkazilib, yumshagan dentin bo'lgan chuqur kariyes kovagi borligi aniqlanadi. Zondlanganda kariyes kovak tubi og'riqli elektr sezuvchanlik 2–6 *mkA* ga teng, lekin ayrim hollarda 10–12 *mkA* ga teng bo'ladi. Chuqur kariyesni aniqlashda o'rta kariyes, o'tkir, qisman pulpit va surunkali fibroz pulpit bilan solishtirma tashxis o'tkaziladi. O'rta kariyes ta'sirdan hosil bo'lgan og'riq hamda kovakning chuqurligi bilan farqlanadi. Pulpitlardan og'riqning o'z-o'zidan paydo bo'lishi, og'riqning davomiyligi bilan farqlanadi. Pulpitlarda elektr sezuvchanlik 15–20 *mkA* ga teng (10-rasm).



10-rasm. Kariyes bosqichlari: *a*–kariyes dog' shaklida, *b*–yuza kariyes, *v*–o'rta kariyes, *g*–chuqur kariyes.

Kariyeslarni davolash

Kariyesni davolash mahalliy va umumiy xarakterga ega. Umumiy xarakterga ega bo'lgan davolash tadbirlari odam organizmining himoya kuchlarini, to'qimalar rezistentligini oshirishga qaratilgan. Shu maqsadda bemorga B, D, YE vitaminlar hamda mineral komponentlar tavsiya etiladi. Masalan, glyukonat kalsiy, fitin.

Mahalliy davo to'qimalarda sodir bo'lgan o'zgarishlarga bog'liq. Dog' shaklidagi kariyesda to'qimalar chaxlanmaydi va dog' hosil bo'lgan demineralizatsiya bo'lgan sohaga yo'qotilgan mineral komponentlar kiritiladi. Buning uchun remineralizatsiyalovchi eritmalar qo'llaniladi va aplikatsiya qilinadi. Ushbu eritmalarning asosiy komponentini kalsiy, fosfor, fluor tashkil etadi. Remineralizatsiya terapiyasining effektivligini metilen ko'k sinamasini o'tkazib aniqlanadi. Tarkibida fluor saqllovchi tish pastalaridan foydalanish tavsiya etiladi.

Tishda kariyes kovagi bo'lgan tishlarni davolash uchun patologik o'zgarish bo'lgan to'qimalarni olib tashlash kerak. Faqatgina ayrim hollarda yuza kariyesni chaxlanmaydi, ya'ni u tekis yuzada joylashgan bo'lsa. Shunday hollarda yuza kariyesni olmosli silindr shaklidagi bor yordamida silliqilnadi va remineralizatsiya terapiyasi o'tkaziladi yoki kompozit plombalovchi xomashyo bilan plombalanadi.

O'rta kariyesni davolashda kariyes kovagini chaxlab, shakllantirib, quritib, avval taglik, so'ng doimiy plomba qo'yiladi.

Chuqur kariyesni davolashda kariyes kovagining mikroflorasini zararsizlantirish pulpaning yallig'lanishini oldini olish maqsadida davolovchi malham qo'yiladi. Davolovchi malham sifatida tarkibida gidrooksid kalsiy bo'lgan pastalardan foydalaniladi: kalmisin, "Dentsply" firmasining dukal pastasi, "Kerr" firmasining "Life" pastasi, "Voko" firmasining "Kalkimol" pastasi va kalsevitdan foydalaniladi. Davolovchi malhamdan so'ng, ajratuvchi suvli dentin, fosfat sementli taglik, so'ng doimiy plomba bilan tiklanadi.

Yuza, o'rta va chuqur kariyeslarda albatta patologik o'zgarigan to'qimalarni olib tashlash kerak bo'ladi. Buning uchun tish chaxlanadi. Chaxlash tish turkumiga, kariyes kovagining joylashishiga bog'liq.

Tishni chaxlash kariyesni davolashning asosiy bosqichlaridan hisoblanadi. Kariyes kovagining sinfidan qat'i nazar, chaxlash va kariyes kovagini shakllantirish quyidagi bosqichlardan iborat:

1. Zarur bo'lsa og'riqsizlantirish.
2. Kariyes kovagini ochish.
3. Kariyes kovagini kengaytirish va nekrotomiya qilish (yumshagan va pigmentlangan dentinni olib tashlash).
4. Kovakni shakllantirish.

Kariyes kovagini chaxlashda patologik o'zgargan to'qimalarni olib tashlash, sog'lom to'qimalarni asrash prinsipiga asoslanish lozim.

Kariyes kovagi shakllantirilgandan so'ng, tishning anatomik shakli va funksional holatini tiklash maqsadida plombalanadi.

Plombalash kovakni tayyorlash va plombalash bosqichlardan iborat:

1. Plombalash uchun kerak bo'lgan asboblarni tayyorlash.
2. Plombalovchi xomashyoni tayyorlash.
3. Plombalanadigan kovakni so'lakdan himoya qilish.
4. Kovakni quritish.
5. Kovak kontakt yuzada bo'lsa ajratuvchi matritsa qo'yish.
6. Plombalovchi xomashyoni tayyorlash.
7. Kovakni qayta quritish.
8. Taglik qo'yish.
9. Plombalovchi xomashyoni kovakka kiritish.
10. Plombani shakllantirish, silliqlash va sayqal berish.
11. Plombani so'lakdan izolatsiya qilish.

Kariyesni davolashda vujudga kelishi mumkin bo'lgan xato va asoratlar, ularni bartaraf etish

Kariyesni davolashda asoratlar ko'pincha kariyes davolab bo'linib, ma'lum vaqt o'tganidan so'ng kelib chiqadi. Ular quyidagilar:

1. Tashxis aniqlashdagi xatolik. Doimiy plomba qo'yilganidan so'ng o'z-o'zidan hosil bo'luvchi tungi og'riqlar yoki termik ta'sirdan hosil bo'luvchi davomli og'riq.

2. Kariyes kovagini chaxlashda tish bo'shlig'ini ehtiyotsizlik oqibatida ochilishi. Bunda keskin kuchli og'riq paydo bo'ladi. Ko'rik o'tkazilganda tishning kariyes kovagida qonli nuqta paydo bo'ladi.

3. Tishning kontakt yuzasini plombalashda matritsadan foydalanmaslik natijasida ortiqcha plomba milk so'rg'ichini ezib qo'yishi.
4. Tishlarni plombalashda kontakt nuqta yo'q bo'lib, tishlarning orasi yoriq bilan ochilib qolishi natijasida milk so'rg'ichi yallig'lanib, bemorni bezovta qiladi.
5. Plombalovchi xomashyoning toksin ta'siri natijasida pulpaning nekrozi.
6. Plombalashda prikusni ko'tarib qo'yish.
7. Kariyes kovagiga ishlov berishda qilingan xato oqibatida pulpaning kuyishi.
8. Shakllantirilgan kovakka spirt va efir bilan ishlov berishdagi xatolik oqibatida toksik pulpa.

VI BOB.

PULPITLAR

Pulpit — pulpa to'qimasining yallig'lanishi.

Pulpitning tasnifi juda ko'p. Moskva Davlat tibbiyot stomatologiya universiteti taklif etgan tasnif:

- I. O'tkir pulpitlar: a) qisman, b) umumiy;
- II. Surunkali pulpitlar: a) fibroz, b) gangrenoz; d) giper-trofik, e) surunkali pulpit xuruji;
- III. Pulpani qisman yoki to'liq olib tashlangandan so'nggi holat.

O'TKIR PULPITLAR

O'tkir qisman pulpit

O'tkir qisman pulpitda bemor qisqa muddatli, xurujsimon termik ta'sirdan zo'rayadigan og'riqdan shikoyat qiladi. Og'riqlar orasidagi oraliq davomli. Tunda og'riq zo'rayadi. Og'riq mexanik, ximik va termik ta'sirdan zo'rayadi. Tashqi ko'rik o'zgarishsiz. Og'iz bo'shlig'ida ko'rik o'tkazilganda chuqur kariyes kovagi borligi, zondlaganda kovak tubi og'riqliligi aniqlanadi. Sovuq va issiq ta'sirdan hosil bo'lgan og'riq, ta'sirni olingandan so'ng ham to'xtamaydi va og'riq 10–20 daqiqa davom etadi. Pulpaning elektr sezuvchanligi pasaygan.

O'tkir umumiy pulpit

O'tkir umumiy pulpitda bemor o'z-o'zidan hosil bo'luvchi davomli, xurujsimon og'riqdan shikoyat qiladi. Og'riq orasidagi oraliq qisqargan. Og'riq uchlamchi asab shoxlari bo'yicha

uzatiladi va natijada bemor bezovta qilayotgan tishni aniqlay olmaydi. Termometriya iliqdan og'riqli, sovuq ta'sirdan og'riqning susayishi kuzatiladi. Pulpaning elektr sezuvchanligi tishning hamma do'mboqlarida pasaygan. Perkussiyada ayrim hollarda og'riqli. Tunda og'riq zo'rayadi.

SURUNKALI PULPITLAR

Surunkali fibroz pulpit

Kasallik anamnezini aniqlanganda bezovta qilayotgan tish avval o'tkir pulpitga xos bo'lgan og'riq bilan bezovta qilganligi ma'lum bo'ladi. Surunkali fibroz pulpitda og'riq mexanik va termik ta'sirlarda hosil bo'ladi. Zondlanganda chuqur kariyes kovagi borligi, kariyes kovagi tish bo'shlig'i bilan tutashganligi natijasida aniq zondlanganda shu nuqta og'riqli bo'lib qonaydi. Termometriya sovuq taassurotdan og'riqli. Elektroodontodiagnostika tekshiruv usuli o'tkazilganda pulpaning sezuvchanligi 20–40 *mKA* ga teng. Rentgenologik tekshiruvda ildiz uchida suyak to'qimasining so'rilishi kuzatiladi.

Surunkali gangrenoz pulpit

Surunkali gangrenoz pulpit o'tkir pulpit va uzoq davom etgan surunkali fibroz pulpit oqibatida kelib chiqadi. Bemor termik ta'sirdan, issiq ovqat yeganda hosil bo'lgan og'riqdan shikoyat qiladi. O'z-o'zidan paydo bo'luvchi og'riqlar bo'lmaydi. Og'izdan noxush hid keladi. Zondlanganda kariyes bo'shlig'i tish bo'shlig'i bilan tutashganligi aniqlanadi. Zondlanganda og'riq turli chuqurlikda hosil bo'ladi, bu esa gangrenoz protsessning qay darajada tarqalganligiga bog'liq. Pulpaning elektr sezuvchanligi pasaygan va u 40–90 *mKA* ga teng. Rentgenogrammada ildiz uchi to'qimalarida so'rilish kuzatiladi.

Surunkali gipertrofik pulpit

Bu kasallik surunkali fibroz pulpit oqibatida kelib chiqadi. O'z-o'zidan hosil bo'luvchi og'riqlar bo'lmaydi. Ba'zida qisqa muddatli og'riq mexanik ta'sirdan va ayrim holatlarda issiq ovqatdan so'ng paydo bo'lishi mumkin. Bemorlar mexanik ta'sir natijasida tishidan o'sgan to'qimaning qonashiga shikoyat qiladilar. Tishning toj qismi birmuncha yemirilgan, kariyes kovagidan o'sib chiqqan granulyatsiyali o'sma ko'rinib turadi

va zondlanganda qonaydi. Agar zondni chuqurroq kirgazsak, og'riqli reaksiya hosil bo'ladi.

Surunkali pulpit xuruji

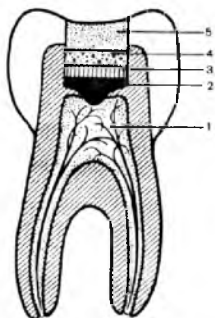
Bemor o'z-o'zidan hosil bo'luvchi xurujsimon og'riqqa shikoyat qiladi. Og'riq kuchli bo'lib, uchlamchi asab shoxlari bo'yicha irradiatsiya qilinadi. Ayrim holatlarda og'riq simillovchi bo'lib, tishlaganda zo'rayadi. Kasallik tarixi aniqlanganda, tish avval pulpitlarning biror-bir turi bilan og'rigani aniqlanadi. Zondlanganda tish bo'shlig'i ochiq, og'riqli. Pulpaning elektr sezuvchanligi pasaygan. Rentgenogrammada tishning ildiz uchida periodontal yoriqning kengaygani va suyak to'qimasining so'rilishi kuzatiladi.

PULPITLARNI DAVOLASH

Pulpit kasalligini davolashdan asosiy maqsad, tishning anatomik va funksional holatini tiklash.

Biologik usulda davolash

Davolashning bu usuli tish pulpasining to'liq saqlanishini va hayotiy faolligini davom ettirishni ta'minlaydi. Quyidagi hollarda bu usul bilan davolash maqsadga muvofiq hisoblanadi:



11-rasm. Pulpitlarni biologik usulda davolash.
1—pulpa, 2—davolovchi taglik, 3—dentin, 4—ajratuvchi taglik, 5—plomba.

1. O'rta va chuqur kariyes kovagini chaxlash paytida bilmagan holda qo'qqisdan pulpa to'qimasiga jarohat yetkazilganda yoki u ochilib qolganda;

2. Shakllangan va shakllanmagan tishlarda kechadigan qisman o'tkir (chegaralangan) pulpitda;

3. Ildizi shakllanmagan bir ildizli doimiy tishlarda, qisman pulpitda;

4. Sut va doimiy tishlarda kechadigan surunkali pulpitda. Agar periodont to'qimasida o'zgarishlar yuz bermagan va kariyes kovagi Blek bo'yicha I sinfga taalluqli bo'lgandagina.

Davolash texnikasi klinik belgilarga qarab o'ziga xos bo'lishi mumkin.

Tish kariyes kovagi chaxlanayotgan paytda qo‘qqisdan pulpa bo‘shlig‘i ochilib qolgan (travmatik pulpit) taqdirda, kariyes kovagiga so‘lak tushirmaslikka harakat qilish zarur. Tezlik bilan kovakni biror iliq antiseptik vosita bilan yuvib quritib, jarohatlangan sohaga kalsin yoki kalmitsin pastasidan surtiladi. Kariyes kovagi suvli dentin bilan vaqtinchalik berkitiladi. Jarohatlangan tish 5–7 kun mobaynida bolani bezovta qilmasa, ikkinchi qatnovda vaqtinchalik plombani doimiy plomba bilan almashtiriladi (chuqur kariyes davosiga qaralsin).

O‘tkir pulpitda birinchi murojaat paytida tish kariyes kovagi birmuncha kengaytirib ochiladi. Kovak tub sathidagi yumshoq dentin 3–4%li dikainning suvdagi eritmasi bilan yoki anestezin kristallari yordamida 2–3 minut mobaynida og‘riqsizlantiriladi. Shundan keyin kariyes kovagi tub sathi va devorlaridan jarohatlangan dentin to‘qimasi qavatma-qavat ko‘chiriladi. Tish koronka bo‘shlig‘i kichik sharsimon bor yordamida ehtiyotkorlik bilan ochiladi. Bu hol umumiy o‘tkir diffuz pulpitda yallig‘langan pulpa kovagida yig‘ilgan eksudatning oqib chiqishini va bir qadar pulpa to‘qimasida (qo‘yilgan davolovchi plomba ta‘sirida) tiklanish jarayonlarini ta‘minlaydi. Qisman (chegaralangan) o‘tkir pulpitda koronka bo‘shlig‘ini ataylab ochish shart emas. Yallig‘lanish natijasida hosil bo‘lgan pulpa bo‘shlig‘idagi eksudat shakllanmagan bo‘lib, anchagina keng ildiz kanallari orqali sizib oqib, pastga tushishi mumkin. Yupqa dentin qavati dentin yo‘llari orqali kovakka qo‘yilgan dori diffuz yo‘li bilan yallig‘langan pulpaga bermalol o‘tib, ta‘sir ko‘rsatadi (11-rasm).

Vital amputatsiya usuli

Bu usul pulpaning faqat toj qismini olib tashlash va ildiz qismidagi pulpani saqlab qolishga asoslangan. Ushbu usulda davolash uchun ko‘rsatmalar:

1. Shakllanmagan ildizli sut va doimiy tishlarda (asosan, oldingi guruh) kechadigan surunkali fibroz pulpitda;
2. O‘tkir mexanik jarohat natijasida koronka qismi sinib, pulpa ochilib qolgan hollarda (jarohatdan keyin 48 soat mobaynida);
3. Sut tishlarining yassi kechadigan o‘rta va chuqur kariyesida (qachonki, kovaklarni plombalash uchun boshqa sharoit bo‘lmagan taqdirda).

PULPITLARNI VITAL AMPUTATSIYA USULIDA DAVOLASH

Davolash quyidagi bosqichlardan iborat:

1. Og'riqsizlantirish;
2. Borlarni tez-tez almashtirib, kariyes kovagidagi nekrozga uchragan to'qimalarni qatlam-qatlam olib tashlash;
3. Kariyes kovagini antiseptik eritmalar bilan yuvib quritish;
4. Sterillangan bor yordamida pulpa bo'shlig'ini ochish va toj qismidagi pulpani amputatsiya qilish;
5. Qonni to'xtatish;
6. Pulpa bo'shlig'ini tub qatlamiga kalsevit yoki kalmitsin qo'yib, steril paxta ustidan 5–7 kunga suvli dentin bilan berkitish;
7. 5–7 kun ichida bezovta qilmasa, doimiy plombaga almashtirish.

Divital eksternatsiya usuli

Divital eksternatsiya usulida davolash uchun bemor ikki marta keladi. Ko'rsatma: o'tkir umumiy pulpit, surunkali pulpitlar, surunkali pulpit xuruji.

Qarshi ko'rsatmalar: a) Ildizi shakllanmagan tishlar; b) Ildizi so'rilgan sut tishlar; e) Ildiz kanali yomon o'tuvchi premolyar va molyar tishlar.

Pulpani to'liq olib tashlash nekroz qiluvchi pastalar (mishyakli pasta) qo'yilganidan so'ng amalga oshiriladi. Divital eksternatsiya usuli quyidagi bosqichlardan iborat:

1. Og'riqsizlantirish;
2. Kichik o'lchamli sharsimon yoki teskari konus shaklli bor yordamida tish bo'shlig'ini bir nuqtada ochish;
3. Tish bo'shlig'ining ochilgan, qonayotgan nuqtasiga mishyak pastasi, og'riqsizlantiruvchi suyuqlikka ho'llangan paxta tamponi qo'yish. So'ng suvli dentin bilan berkitish. Nekroz qiluvchi pasta bir ildizli tishlarda 24 soatga, ko'pildizli tishlarda 48 soatga qoldiriladi. Surunkali gipertrofik pulpitda nekroz qiluvchi pastani 1,5–2 marta oshirish lozim;
4. Kariyes kovagini chaxlash orqali tish bo'shlig'ini ochish;
5. Nekroz bo'lgan pulpani olib tashlash. Toj qismidagi pulpani bor mashina yordamida, ildiz qismidagi pulpani pulpekstraktor yordamida olib tashlash;

6. Ildiz kanaliga mexanik va dori-darmon bilan ishlov berish. Ildiz kanaliga mexanik ishlov berishdan maqsad, uni yaxshi o'tuvchi qilib to'liq plombalanishi uchun sharoit yaratish. Buning uchun drelbordan foydalaniladi. 3% li vodorod perikis eritmasi, 1% li xloramin eritmasi bilan dorili ishlov berish;

7. Ildiz kanalini plombalash. Ildiz kanali uchun plomba-lovchi xomashyolar uch guruhga bo'linadi: qotmaydigan, qotadigan va qattiq (shtiftlar). Ildiz kanalini plombalash uchun ildiz ignasi va kanalto'ldirgichdan foydalaniladi. Ildiz kanali to'liq plombalanishi shart va uni rentgenogramma yordamida tekshirish kerak;

8. Doimiy plomba qo'yilib, tishning anatomik shakli tiklanadi. Hozirgi vaqtda ushbu usul kam qo'llaniladi.

Vital eksternatsiya usuli

Vital eksternatsiya usuli bilan davolanganda bemor bir marta keladi va pulpani nekroz qiluvchi vositalardan foydalanilmaydi. Vital eksternatsiya usuli quyidagi bosqichlardan iborat:

1. Og'riqsizlantirish. Buning uchun uzatuvchi va infiltratsiya usullaridan foydalaniladi;
2. Kariyes kovagini chaxlash, tish bo'shlig'ini ochish;
3. Toj qismidagi va ildiz qismidagi pulpani olib tashlash;
4. Ildiz kanaliga mexanik va dorili ishlov berish;
5. Ildiz kanalini plombalash;
6. Doimiy plomba qo'yish.

Hozirda pulpitalarni davolashda vital eksternatsiya usulidan keng foydalaniladi.

Divital amputatsiya usuli

Bu usulni qo'llash uchun ko'rsatma: o'tkir umumiy pulpit, surunkali pulpitar. Bu usul quyidagi bosqichlardan iborat:

1. Og'riqsizlantirish;
2. Kariyes kovagini chaxlash, tish bo'shlig'ini ochish;
3. Toj qismidagi pulpani olib tashlash;
4. Ildiz qismidagi pulpani mumlash. Buning uchun rezorsinformalin eritmasini ildiz kanallariga yuborish va plombalash.

Pulplarni davolash jarayonida vujudga kelishi mumkin bo'lgan asoratlar va ularni bartaraf etish

1. Davolashning biologik usulini qo'llaganda obyektiv va subyektiv sabablarni to'la va aniq hisobga olmaslik natijasida yallig'lanishga qarshi dori-darmonlar noto'g'ri tanlanganda, ovqat chaynayotgan mahalda yoki kechqurun tishda og'riq paydo bo'lishi mumkin. Bunda shakllanmagan ildizli tishlarni qayta og'riqsizlantirib, amputatsiya usulini, katta oziq sut tishlarida jonsizlantirish yo'li bilan amputatsiya usulini, shakllangan ildizli tishlarda to'liq eksterpatsiya usulini qo'llash maqsadga muvofiqdir.

2. Davolashning og'riqsizlantirish (amputatsiya yoki ekstirpatsiya) usullari qo'llanilganda tishda kuchli og'riq paydo bo'lishi mumkin. Bunga og'riqsizlantirish texnikasining buzilishi yoki tanlangan og'riqsizlantiruvchi vositaning kuchsizligi sabab bo'ladi. Bunday hollarda qo'shimcha ravishda to'g'ridan-to'g'ri pulpa to'qimasiga BI-8 uskunasini yordamida bosim ostida anestetik purkash yaxshi natija beradi.

3. Davolashning jonsizlantirish (divitalizatsiya) usuli qo'llanilganda tishda og'riq paydo bo'ladi. Bunga arsenat kislotasi ustidan og'riqsizlantiruvchi vositaga ho'llangan tampon qo'yilmasligi yoki arsenat kislotasi ustiga qo'yilgan vaqtinchalik plombaning pulpa to'qimasiga kuchli bosim ko'rsatishi sabab bo'ladi. Bunda og'riq kuchayadi va bolaning ota-onasi uni yana shifokor huzuriga qayta olib kelishga majbur bo'ladi. Bu holda vaqtinchalik plomba olib tashlanadi, yangidan arsenat kislotasi qo'yilib, ustidan og'riqsizlantiruvchi vosita shimdirilgan g'ovak paxta tampon qo'yiladi, ohistalik bilan suvli dentin pastadan tayyorlangan vaqtincha plomba bilan kovak berkitiladi.

Agar jonsizlantiruvchi vosita qo'yilgandan keyin 1–3 kun o'tib tishda ovqat chaynash paytida og'riq sezilsa, bunga arsenat kislotasining ortiqcha miqdorda qo'yilganligi yoki bo'lmasa ko'rsatilgan muddatdan uzoqroq vaqt mobaynida tish kovagida ushlanib turilganligi sabab bo'ladi. Bu noxush vaziyatni bartaraf etish uchun shakllangan ildizli tishlarda ekstirpatsiya, shakllanmagan tishlarda chuqur amputatsiya usullaridan foydalanib, tish pulpasi to'liq yoki qisman olib tashlanadi. Ildiz kanalining kirish qismiga unitol yoki qalampirmunchiq

moyiga shimdirilgan paxta tampon qo'yilib, tish kovagi vaqtinchalik plomba yordamida 4–6 kuncha berkitiladi. Shu vaqt mobaynida tishdagi og'riq pasayib, to'xtaydi va davo tadbiri oxiriga yetkaziladi.

Ba'zan arsenat kislotasi ta'sirida to'liq jonsizlantirilmagan pulpa amputatsiyasidan keyin mumiyolashtirish uchun qo'yilgan rezorsin, formalin suyuqligi ta'sirida ham kuchli og'riq paydo bo'lishi mumkin. Uni bartaraf etish uchun vaqtinchalik plomba olinib, kanalning kirish qismiga qo'yilgan fenol yoki boshqa bir kimyoviy eritmaga ho'llangan tampon vositasida ildiz pulpasi kuydiriladi (koagulyatsiya). So'ngra kuydiruvchi vosita olib tashlanib, o'rniga yana rezorsin formalinli tampon qo'yilib, kovak 2–3 kunga berkitiladi. Yallig'langan tish pulpasini butunlay olib tashlash (ekstirpatsiya) usuli qo'llanilayotgan paytda tish kanalidan qon tomirlar uzilishi natijasida kuchli qon oqishi mumkin. Bunday hollarda kanalga 2–3 pulpa ekstraktor birga kiritilib, ildiz pulpasi to'liq olib tashlanadi va kanalda adrenalin suyuqligi shimdirilgan paxta turunda 1–2 kuncha qoldirilib, kovak vaqtinchalik plomba bilan berkitiladi. Ana shu muddat o'tgandan keyin qon oqishi to'xtaydi va davolash oxiriga yetkaziladi.

Pulplarni davolagandan so'ng sodir bo'lishi mumkin bo'lgan asoratlar

Yallig'lanish tish pulpasiga og'riqsizlantirish yo'li bilan davo qilinganda uning tish kanalida qolgan qismining mikroblar ta'sirida parchalanishi yoki davolash usuli noto'g'ri tanlanishi natijasida, doimiy plomba qo'yilgandan keyin surunkali, kuchsiz, ovqat chaynash paytida kuchayuvchi og'riqlar paydo bo'lishi mumkin. Kasallangan og'riq tish sohasi ko'zdan kechirilganda, tish atrofi yumshoq to'qimalarida qizarish, yengil shishni ko'rish mumkin. Jag' osti sohasi paypaslanganda limfa tugunlarida o'zgarish seziladi.

Bunday hollarda doimiy plomba olib tashlanib, tish ildizi qoldiq pulpa to'qimasidan holi qilinadi, tozalanadi va ma'lum bir muddatga ochiq qoldiriladi. Kasalga ichish uchun mikroblarga va yallig'lanish jarayoniga qarshi ta'sir ko'rsatuvchi dori-darmonlar tavsiya etiladi.

Yallig'lanishga qarshi pulpani jonsizlantirish usuli, ayniqsa amputatsiya usuli qo'llangan ba'zi bir holatlarda plombalangan tishda issiq, sovuqdan, ba'zan ovqat chaynash paytida og'riq seziladi. Tish atrofi yumshoq to'qimasida shish paydo bo'lishi mumkin. Yuqorida qayd qilingan belgilar tish ildizidagi qoldiq pulpaning surunkali yallig'lanishidan va parchalanishidan dalolat beradi. Bunday hollarda tish davolangandan ma'lum muddat o'tgandan keyin, sut tishlari ildiz sathida rentgen tasvirida yallig'lanuvchi kista, ildizlarning patologik yemirilishi, atrof suyak to'qimasida so'rilish manzaralari aniqlanadi.

Yuqoridagi vaziyatlar vujudga kelgudek bo'lsa: 1) og'riqlarda boshqatdan ekstirpatsiya usulini qo'llash; 2) ildiz va suyak to'qimalari destruksiyasida — sut tishini oldirib tashlash; 3) kista hosil bo'lganda — sut tishni olib tashlab, sistotomiya qilish maqsadga muvofiqdir.

VII BOB. PERIODONTIT KASALLIKLARI

PERIODONTITLAR TASNIFI

Periodontitlarning kelib chiqishiga ko'ra infeksiyali, jarohatli va kimyoviy turlari farqlanadi.

Infeksiyali periodontitning kelib chiqishida, streptokokk mikroblari asosiy o'rin tutadi. Mikroblar va chirigan pulpa toksinlari ildiz kanali yoki milk cho'ntagida orqali periodontal yoriqqa kelib tushadi. Kamdan-kam hollarda infeksiya qon va limfa orqali kelib tushadi (gripp, tif va boshqalar).

Shikastlanish jarayonida hosil bo'lgan periodontit tishga bir zumli shikast (zarb) va bir necha bor ta'sir etuvchi mikroshikastlar (prikusni ko'taruvchi plomba, qoplama), zararli odatlar (qalamni tish qatorida ushlab, tishlarda mix ushlab) ta'sirida kelib chiqadi.

Kimyoviy ta'sirdan kelib chiquvchi periodontit mishyak pasta, formalin, fenollar ta'sirida kelib chiqadi. Kasallikning klinik kechishiga ko'ra, o'tkir va surunkali periodontitlar farqlanadi.

Yallig'lanishning joylashishiga ko'ra, ildiz uchi — apikal va ildiz chetkilarga bo'linadi.

O'tkir periodontitlar eksudatiga qarab o'tkir seroz va o'tkir yiringligiga bo'linadi. Surunkali ildiz uchi periodontitlari

periodont to'qimasini zararlanish xarakteri va darajasiga ko'ra, quyidagilarga bo'linadi:

1. Surunkali fibroz;
2. Surunkali granulyatsiyalovchi periodontit;
3. Surunkali granulematoz periodontit.

Surunkali periodontitlar noxush tashqi muhit ta'sirida o'tkirlashishi kuzatiladi. Shunga asoslangan holda, surunkali periodontit xuruji ham farqlanadi.

O'tkir ildiz uchi periodontiti. Bemor keskin, doimiy chegaralangan og'riqqa shikoyat qiladi. Og'riqlarning kuchi qizarish darajasiga, shishning hajmiga va eksudatga bog'liq. Kasallikning boshlanishida og'riqlar sust, simillovchi bo'lib, sababchi tish atrofida bo'ladi. So'ng og'riqlar kuchli irradiatsiyalovchiga aylanadi. Ko'pchilik mualliflarning fikriga ko'ra, eksudatning yiringli formasiga o'tganligidan dalolat beradi. Ildiz uchidagi o'tkir zaharlanish 2–3 kundan 2 haftagacha davom etadi. O'tkir periodontitni shartli ravishda ikki bosqichga bo'lish mumkin.

Birinchi bosqich: pulpitni o'z vaqtida davolanmaganligi yoki xato davolash oqibatida kelib chiqadi. Bu bosqich uchun davomli, simillovchi og'riqlar xarakterli. Ayrim hollarda sababchi tishni tishlab bosilganda ham og'riqlar paydo bo'ladi. Sababchi tish atrofidagi milkning holati o'zgarmagan. Vertikal perkussiyada periodontning sezuvchanligi aniqlanadi.

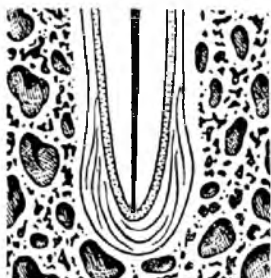
Ikkinchi bosqichda eksudatlanish jarayoni ortadi. Og'riqlar doimiy bo'lib, sekin-asta kuchayib boradi. Sababchi tishga tishlanganda og'riq zo'rayadi, hatto tilning tegib ketishi ham og'riqni kuchaytiradi. Perkussiya keskin og'riqli. Tish xuddi o'sib qolganga o'xshaydi, qimirlab qoladi. Tish atrofidagi milk qizargan, shishgan, palpatsiyada tishning ildiz uchi sohasi og'riqli. Pulpa nekrozga uchragani uchun tish termik ta'sirlardan, elektr ta'sirlardan ta'sirlanmaydi.

Ayrim hollarda jag' atrofi to'qimalarida shish kuzatiladi. Infiltrat yoki yiringlash hisobiga o'tuv burma silliqlashgan. Bu holda perkussiya kuchsiz og'riqli bo'lib, palpatsiya keskin og'riqli bo'ladi. Palpatsiyada flyuktuatsiya aniqlanishi mumkin. Yiringli eksudatning yorib chiqishi natijasida milk va yuz shishlari kichrayadi, og'riqlar susayadi.

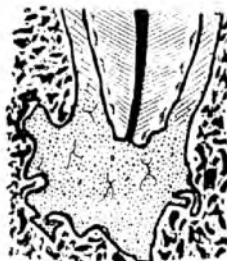SURUNKALI PERIODONTITLAR

Surunkali fibroz periodontit

Surunkali fibroz periodontit klinik belgilarisiz kechadi. Bemor og'riqlarni sezmaydi. Faqatgina kariyes kovagi borligiga, unga ovqat qoldiqlari kirib qolishi va og'izdan noxush hid kelishiga shikoyat qilishi mumkin. Surunkali fibroz periodontit avval davolangan pulpit, travmatik artikulyatsiya oqibatida kelib chiqishi mumkin. Tish qimirlamaydi, perkussiya, palpatsiya og'riqsiz, tish atrofidagi milk o'zgarishsiz. Zondlanganda tish bo'shlig'i ochiq, og'riqsiz. Surunkali fibroz periodontitga tashxis rentgenogramma asosida aniqlanadi. Rentgenogrammada ildiz uchidagi periodontal yoriqning deformatsiyasi, kengayganligi aniqlanadi (12-rasm). Suyak to'qimasining rezorbsiyasi kuzatilmaydi.



12-rasm. Surunkali fibroz periodontit.



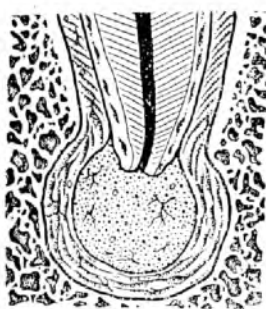
13-rasm. Surunkali granulyatsiyalovchi periodontit.

Surunkali granulyatsiyalovchi periodontit

Periodontitning bu turida bemor sababchi tish atrofiga yoqimsiz sezgi, qichishish, tishga bosganda kuchsiz og'riq sezishi mumkin. Og'riqli sezgilar doimiy emas. Sababchi tish atrofidagi milk qizarib, shishadi va yiringli eksudatli oqma natijasida granulyatsiyalar paydo bo'ladi. Tishning toj qismining rangi o'zgargan, perkussiya og'riqsiz yoki kuchsiz og'riqli. Zondlanganda tish bo'shlig'i ochiq, og'riqli. Tish atrofi palpatsiyasi og'riqli. Rentgenogrammada ildiz uchida suyak to'qimasining notekis so'rilishi kuzatiladi. Ayrim hollarda surunkali granulyatsiyalovchi periodontit surunkali fibrozga aylanadi (13-rasm).

Surunkali granulematoz periodontit

Surunkali granulematoz periodontitda ko'pincha og'riq bo'lmaydi, lekin o'qtin-o'qtin yallig'lanish jarayonining o'tkirlashuvi sodir bo'ladi. Tish ildiz uchi atrofidagi shilliq parda o'zgarishsiz, ayrim hollarda ozgina qizargan. Tish qimirlamaydi. Perkussiya, palpatsiya, zondlash og'riqsiz. Tashxis rentgenogramma asosida aniqlanadi. Rentgenogrammada ildiz uchida suyak to'qimasining $0,5\text{ mm}$ dan kichik, tekis, aniq chegaralangan so'rilishi kuzatiladi. Agar ildiz uchidagi granulemaning hajmi $0,5\text{ mm}$ dan $0,8\text{ mm}$ gacha bo'lsa, kistadan dalolat beradi (14,15-rasmlar).



14-rasm. Surunkali granulamatoz periodontit.



15-rasm. Ildiz uchi kistasi.

Surunkali periodontitning yallig'lanishi

Kasallikning klinik ko'rinishi o'tkir periodontitga o'xshaydi. Rentgenogrammada surunkali periodontitning biror turi aniqlanadi.

Davolash

O'tkir periodontitni davolash usuli nafaqat kasallikning klinik kechishiga, balki kasallikni keltirib chiqargan sababga ham bog'liq.

O'tkir periodontit kimyoviy ta'sir oqibatida kelib chiqqan bo'lsa, koronka va ildiz qismidagi pulpani olib tashlash lozim. O'tkir periodontit ildiz kanaliga kislota, ishqor, kuchli antiseptiklarni kiritish oqibatida kelib chiqqan bo'lsa, ildiz

kanaliga teskari ta'sir etuvchi moddalar bilan ishlov berish kerak bo'ladi. Ildiz kanaliga 3% li perikis vodorod, 1:5000 li furatsillin eritmasi, fermentlar (trepsin, ximotrepsinlar) bilan ishlov beriladi. Ildiz kanalida 1–2 kunga evgenol, qalampir moyi bilan turunda vaqtinchalik plomba ostiga qoldiriladi. Agar 2 kun ichida tish bezovta qilmasa, perkussiya og'riqsiz bo'lsa, ildiz kanali ildiz uchigacha plombalanadi va doimiy plomba qo'yiladi. Agar tish 2 kun ichida og'risa, vaqtinchalik plomba olib tashlanadi va ildiz kanallariga qaytadan ishlov berilib, muolaja takrorlanadi. Bunday hollarda periodont yallig'lanishini samarali davolash uchun fizioterapiya usullaridan foydalanish maqsadga muvofiqdir.

O'tkir periodontitda yallig'lanish reaksiyasi va eksudatning ortishi natijasida tish atrofidagi shilliq parda qizaradi, shishadi. Bunday hollarda turbinali bor mashina yordamida tish bo'shlig'i ochiladi va eksudatning oqishini ta'minlash maqsadida tishni ochiq holda qoldirish kerak bo'ladi. Bemor og'zini gipertonik eritmalarda chayishi va ovqatlanishdan avval tish bo'shlig'ini paxtali tampon bilan berkitishi kerak bo'ladi. Bemorning ikkinchi marta kelishida ildiz kanallariga mexanik va ximik ishlov berilib, antiseptik vosita bilan vaqtinchalik plomba qo'yiladi. Bemorning uchinchi marta kelishida vaqtinchalik plomba olinib, ildiz kanallari plombalanadi va doimiy plomba qo'yiladi.

Shikastlanish ta'sirida kelib chiqqan o'tkir periodontitni davolash ta'sir etuvchi shikastni aniqlash va uni bartaraf etishdan boshlanadi. Qolgan davo simptomatik.

SURUNKALI PERIODONTITLARNI DAVOLASH

Surunkali periodontitni davolash og'riqsiz kechadi. Surunkali periodontitlarni muvaffaqiyatli davolash uchun ildiz kanallari o'tuvchan bo'lishi kerak. Surunkali fibroz periodontitda ildiz kanali apikal teshikkacha, surunkali granulyatsiyalovchi va granulematoz periodontitda ildiz apikal teshigidan oshirib plombalanadi.

Bemorning birinchi kelishida kariyes kovagiga ishlov, shakl berilib, pulpa bo'shlig'i kengaytirilib, pulpekstraktor yordamida chirigan, parchalangan pulpa to'qimasini ohistalik bilan bosqichma-bosqich chiqariladi. Tozalangan ildiz kanali

antiseptik modda eritmasi 2% li xloramin, 0,1 % li xlorgeksin bilan yuviladi, quritiladi. Ildiz kanalida antiseptik modda yoki fermentli turunda vaqtinchalik germetik plomba ostiga qo'yiladi.

Bemorning ikkinchi kelishida vaqtinchalik plomba, turunda olib tashlanadi. Ildiz kanaliga ximik ishlov berilib, quritilgandan so'ng, plombalanadi.

Periodontitni davolash jarayonidagi asoratlar

Asoratlar davolash jarayonida va davolangandan so'ng ham kelib chiqishi mumkin. Ildiz kanaliga ximik ishlov berganda (formalin, fenol) periodontni ta'sirlash oqibatida og'riq paydo bo'ladi. Buni bartaraf etish uchun evginol yoki qalampir moyi qoldiriladi, yoki kaliy yod bilan elektroforez qilinadi.

VIII BOB.

PARODONT KASALLIKLARI

Parodont kasalliklari birmuncha ko'p tarqalgan kasallik bo'lib, bolalarda ham, kattalarda ham uchraydi. Parodont kasalliklarini ko'pgina stomatolog olimlar o'rganishgan va o'z tasniflarini tavsiya qilishgan. Hozirda parodont kasalliklarining 150 ga yaqin tasnifi bor. Hozir barcha MDH davlatlarida dunyo stomatologlari qo'llaydigan parodont kasalliklari tasnifiga ko'p jihatdan mos keladigan tasnif XVI Butunittifoq stomatologlar plenumida (Yerevan shahri) 1983-yilda qabul qilingan.

PARODONT KASALLIKLARI TASNIFI

I. Gingivit – milkning mahalliy va umumiy noxush ta'sirlar ostida tish-milk cho'ntagining butunligi bilan kechuvchi yallig'lanish jarayonidir.

Shakllari: kataral, gipertrofik, yarali.

Kechishi: o'tkir, surunkali, qaytalovchi.

Ko'lami: chegaralangan, diffuz.

Klinik darajasi: yengil, o'rta og'irlikda, og'ir.

II. Parodontit – periodontal boylam va suyak to'qimasining buzilishi bilan birgalikda namoyon bo'luvchi parodont to'qimasining yallig'lanish jarayoni.

Kechishi: o'tkir, surunkali, o'tkirlashuvchi, qaytalanuvchi.
Klinik darajasi: yengil, o'rtacha og'irlikda, og'ir.
Ko'lami: chegaralangan, diffuz (keng tarqalgan).

III. Parodontoz – parodont to'qimasining yallig'lanishsiz distrofik jarohatlanishi.

Klinik darajasi: yengil, o'rtacha og'irlikda, og'ir.
Kechishi: surunkali, qaytalovchi.
Ko'lami: tarqalgan (diffuz).

IV. Parodont to'qimasining so'rilishi bilan kechadigan idiopatik kasalliklar.

V. Parodontomalar – o'smalar va o'smasimon kasalliklar.

Yuqorida bayon qilingan parodont xastaliklarining turlanishi, ularning klinik kechishi va morfologik o'zgarishlarini baholab, yallig'lanish, distrofik va o'sma jarayonlarini o'zida to'g'ri aks ettiradi. Xastaliklarga bunday nuqtai nazardan qarash uni to'g'ri tushunib, shunga yarasha aniq, to'g'ri ta'sir qiluvchi davo chora-tadbirlarini tanlashda muhim omil bo'lib hisoblanadi.

Xastalikni to'g'ri aniqlashda uning ko'lamidan tashqari, keltirib chiqaruvchi shart-sharoitlarni, xastalikning klinik kechishini, darajasini hamda yallig'lanish jarayonining klinik va morfologik belgilarini nazarda tutmoq lozim.

Ushbu tasnif kasallikning klinik-morfologik jihatini asoslab beradi.

GINGIVIT

Gingivit – milkka noxush mahalliy va umumiy faktorlarning ta'sirida vujudga keladi. Tishning aylana boylamlari buzilmagan holda kechadi.

Kataral gingivit milk cheti shilliq qavatining qizarishi bilan xarakterlanadi. Ayrim hollarda milk so'rg'ichlarining shishishi kuzatiladi. Kataral gingivit chegaralangan va diffuz bo'lishi mumkin. Bemor tishini tozalaganda, milki qonaydi. Ko'rik vaqtida milk cheti qizargani, shishgani kuzatiladi, qonaydi, milk usti karashlari aniqlanadi, patologik cho'ntak kuzatilmaydi.

Gipertrofik gingivit milk so'rg'ichlarini o'sishi bilan xarakterlanadi. Xastalik ko'proq o'smirlarda va homilador ayollarda kuzatiladi. Gipertrofik gingivitning ikki xil formasi: granulyatsiyalanuvchi va fibroz shakli farqlanadi. Bemor tishini

tozalayotganda qonashiga, ogʻzidan noxush hid kelishiga va milkida yoqimsiz sezgilar sezishiga shikoyat qiladi. Koʻrik oʻtkazilganda milkning shishgani, qizargani, tekkanda qonashini, soxta klinik choʻntak, tish yuzasida qattiq tish karashlari borligini koʻrish mumkin. Kasallik tana haroratining 38°C – 39°C ga koʻtarilishi, holsizlik, bosh ogʻrishi bilan boshlanadi. Bemor milki shishadi, ogʻriydi, qonaydi, noxush hid keladi. Limfa bezlari kattalashadi, palpatsiyada ogʻriydi. Milk cheti shilliq pardasi nekrozi kuzatiladi. Nekrotik protsess lunj va bodomcha bezlariga ham tarqalishi mumkin.

PARODONTIT

Parodont toʻqimalarining bunday yalpi yalligʻlanishi anchagina ogʻir kechuvchi xastalik hisoblanadi va u tishlarning tushib ketishiga sabab boʻlishi mumkin.

Parodontit xastaligi uchun quyidagi 5 ta klinik belgi xosdir:

1. Milklar yalligʻlanishi.
2. Tish-milk epitelial pardasi jarohatlanib, uning butunligi buzilishi oqibatida klinik yoki parodontal choʻntaklar hosil boʻlishi.
3. Milk usti va milk ostida tish toshlari hosil boʻlishi.
4. Tishlar orasida joylashgan suyak oʻsigʻining balandligi, tuzilishi, chegaralarining oʻzgarishi bilan sodir boʻladigan suyak toʻqimasining destruksiyasi (osteoporoz, suyak toʻqimasining soʻrilishi).
5. Xastalik rivojlanishi oqibatida tishlarning liqillab qolishi yoki tushib ketish hollari.

Parodontit xastaligini keltirib chiqaruvchi sabablarning mahalliy yoki umumiylikiga qarab u chegaralangan hamda diffuz boʻlishi mumkin. Xastalikning klinik kechishi surunkali, oʻtkirlashib qaytalangan boʻlib, uning yengil, oʻrtacha ogʻirlikda yoki ogʻir xillari boʻladi.

Parodontit kasalligi bilan ogʻrigan bemorlar milk qonashidan, ogʻizda noxush hid paydo boʻlganligidan, tez-tez tish toshlarining hosil boʻlib turishidan, milklarning shishinquirab qizarganligidan shikoyat qilishadi. Shifokor ogʻiz boʻshligʻini, tish atrofi toʻqimalarini nazardan kechirganda parodontal choʻntaklar hosil boʻlganligi, ularda yiringli suyuqlik yigʻilganligining guvohi boʻladi. Yiringli choʻntak eksudati tekshirilganda uning tarkibida kokklar, ipsimon tayoqchalar, spiroxe-

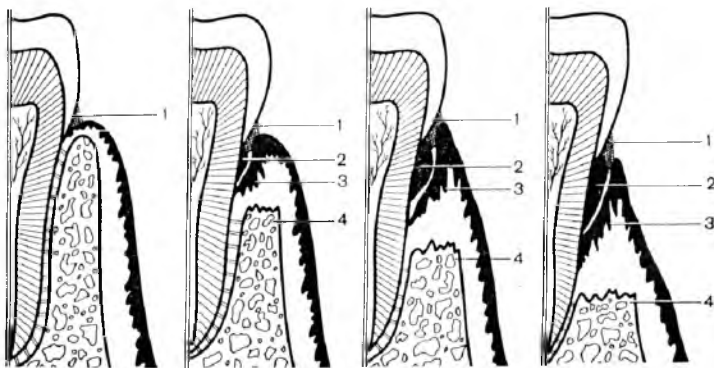
talar, zamburug'simonlar oilasiga kiruvchi mikroorganizmlar borligi aniqlanadi.

Tishlar yuzasida hosil bo'lgan milk usti va milk osti toshlari parodont to'qimasiga faqatgina bosim ta'sirini ko'rsatmasdan, ular tarkibidagi mikroorganizmlar ishlab chiqargan fermentlar to'qimadagi yallig'lanish jarayonini chuqurlashtiradi.

Suyak to'qimasidagi strukturalarning yemirilishi ularning yangidan hosil bo'lish jarayonidan ustun bo'ladi. Alveolyar suyak to'qimasidagi o'zgarishlarning chuqurligi xastalikning qay darajadiligiga bog'liqdir. Jarayonning boshlang'ich davrida alveolyar suyak to'sig'ining cho'qqi sohasida asteoporoz o'zgarishlar, keyinchalik suyak strukturasi tinqiligi buzilib, kortikal plastinka yemirilishi, g'ovak suyak to'qimasida esa osteoporoz – siyraklashish kuzatiladi.

Xastalikning keyingi davrida tish yon tomonlaridagi kortikal suyak plastinkalar yemiriladi, kurak tishlar atrofidagi g'ovak suyak cho'qqilari pasayadi, molyar va premolyar tishlar atrof suyagida notekis yemirilish vujudga kelishi oqibatida o'yiq chuqurchalar yuzaga keladi. Bu vaqtga kelib cho'qqi suyagining chegarasi emal sement chegarasidan ancha pastda joylashganligi rentgen tasvirida aniqlanadi. Sog'lom tishlar atrofida suyak cho'qqisi emal – sement chegarasida yotadi. Suyak to'qimasining yemirilishi vertikal va gorizontal yo'nalishda kuzatiladi.

Alveolyar suyak to'qimasining 3 xil darajadagi yemirilishi farq qilinadi (16-rasm).



16-rasm. Parodont to'qimalarining kasallik bosqichlaridagi ko'rinishi. 1–tish karashi, 2–tishning qattiq karashlari, 3–milk epiteliysi, 4–alveola o'sig'i.

I darajali yemirilish – alveolalar orasidagi suyak to‘sig‘i balandligining tish ildizining 1/3 qismiga yemirilishi.

II darajali yemirilish – alveolyar suyak to‘sig‘i ildizining 1/2 qismiga yemirilishi.

III darajali yemirilish – alveolyar suyak to‘sig‘ining tish ildizining 2/3 qismigacha yemirilishi.

Parodontit xastaligi tufayli parodont to‘qimalarida bir qadar patomorfiologik o‘zgarishlar yuz beradi. Parodontit xastaligini surunkali milk yallig‘lanishi yuza neoplastik parodont xastaligi (parodontoliz)dan farqlay bilish zarur.

Xastalikni to‘liq bartaraf etish uchun davo chora-tadbirlari barvaqt, kasallikning ilk boshlang‘ich davrlaridayoq boshlanmog‘i lozim. Keyingi davrlarda o‘tkazilgan shifo tadbirlari xastalikning kechishini to‘xtatib, uning turg‘unligini ta‘minlaydi. Parodontit xastaligi diffuz tarzda yuz berganda albatta asosiy, umumiy xastalik aniqlanib, davolash ishlari to‘liq olib borilgandagina ko‘ngildagidek natijaga erishiladi.

Parodontit – periodontal boylam, suyak to‘qimasi buzilishi va milkning yallig‘lanishi bilan kechuvchi kasallik bo‘lib, unda klinik va parodontal cho‘ntaklar ham paydo bo‘lishi mumkin.

Parodontit xastaligini keltirib chiqaruvchi sabablarning mahalliy yoki umumiylikiga qarab, u chegaralangan hamda diffuz bo‘lishi mumkin. Xastalikning klinik kechishi o‘tkir, surunkali, o‘tkirlashib qaytalangan bo‘lib, uning yengil, o‘rtacha og‘irlikda yoki og‘ir xillari bo‘ladi.

O‘tkir parodontit

O‘tkir parodontit kamdan-kam hollarda kuzatiladi. Xastalik chegaralangan bo‘lib, ko‘pincha bitta tish atrofida kuzatiladi. Mexanik ta‘sir lanish, masalan, sun‘iy qoplama, plomba, olinadigan protez o‘tkir parodontitni keltirib chiqaruvchi sabablardir. Bemor milkning ushbu sohasida doimiy pulslanuvchi og‘riq, qichishish va qonashiga shikoyat qiladi.

Ko‘rik o‘tkazilganda milkning giperemiyasi, milk so‘r-g‘ichining shishganligi, klinik cho‘ntak borligi, zondlanganda qonashi va boshqa sababchi faktorlar aniqlanadi. Klinik cho‘ntakning chuqurligi har xil bo‘lishi mumkin.

Surunkali parodontit

Surunkali parodontitning yengil formasida bemor shikoyat qilmaydi yoki milk sohasida noxush sezgilarga, qonashiga shikoyat qiladi. Ko'rik o'tkazilganda milkning giperemiyasi, shishganligi, milk so'rg'ichlarining kattalashganligi, 3–4 mm li cho'ntagi, milk usti va milk osti toshlari borligi aniqlanadi. Rentgenogrammada tishlararo kortikal suyak plastinkasida o'zgarish borligi kuzatiladi.

Parodontitning o'rtacha og'irlikda kechishida milk tishlarni tozalashda qonaydi, vaqti-vaqti bilan chaynash vaqtida og'riq paydo bo'ladi, ayrim tishlar qimirlaydi va siljiydi va og'izdan noxush hid keladi. Ko'rik o'tkazilganda milk cheti shilliq pardasi yallig'langanligi, shishganligi, milk so'rg'ichlarining kattalashganligi, ayrim tishlarning bo'yin qismlari ochilib qolganligini ko'rish mumkin. Parodontal cho'ntakning chuqurligi 5 mm gacha bo'lib, zondlanganda qonaydi.

Rentgenogrammada tishlararo kortikal milk plastinkasining tish ildizining 1/3 dan 1/2 gacha yemirilganligini kuzatish mumkin.

Parodontitning og'ir kechishida bemor ovqat luqmasini chaynash vaqtida og'riq va qonash paydo bo'lganligi uchun chaynashga qiynalayotganligiga, tishlarining qimirlashiga, og'izdan noxush hid kelishiga shikoyat qiladi. Ko'rik o'tkazilganda milk shilliq pardasining giperemiyasi, shishganligi, chuqur parodontal cho'ntak borligi, tishlarni II–III darajali qimirlashi, tishlarning bo'yin va ildiz qismlarining ochilib qolganligi kuzatiladi. Milk cheti bosilganda yiringli eksudat ajralib chiqadi. Rentgenogrammada – tishlararo kortikal suyak plastinkasining ildiz uzunligining 1/2 dan 2/3 gacha yemirilganligi kuzatiladi. Parodontitning ushbu formasida milk usti va milk osti toshlari ko'p bo'ladi.

PARODONTITLARNI DAVOLASH

Parodontitni davolash kasallikning kechishiga, klinik va patologik cho'ntakning chuqurligiga bog'liq. Parodontitning yengil formasini davolash uchun bemorga 3–4 marta muolaja o'tkaziladi. Bemorning birinchi marotaba kelishida tishlar tish karashlaridan tozalanadi va tishlarni to'g'ri tozalash usullariga o'rgatiladi.

Bemorning keyingi kelishida og'iz bo'shlig'i gigiyenik holati tekshiriladi, antiseptik ishlov berilgandan so'ng, tish karashlari, milk usti va milk osti toshlari tozalanadi. Muolajaning so'ngida milk shilliq pardasiga dori vositalari bilan ishlov beriladi.

Bemorning uchinchi bor kelishida ham og'iz bo'shlig'i gigiyenik holati tekshiriladi. Shiller-Pisarev sinamasi o'tkaziladi. Og'izga 1% li vodorod perikisi eritmasi bilan ishlov berilgandan so'ng, granulyatsiyalangan to'qimada qolgan tish toshlari tozalanadi. Antibiotiklar bilan ishlov beriladi, agar tishlar qimirlab qolgan bo'lsa, tishlarni taxtakachlash uchun ortoped stomatolog tavsiyasi olinadi va lozim bo'lsa taxtakachlanadi.

Bemorga 4–6 oydan so'ng stomatolog ko'rigiga tashrif buyurish tavsiya etiladi.

Parodontitning og'ir kechishida davolash rejasi tuziladi: jarroh stomatolog tavsiyasiga ko'ra olinishi lozim bo'lgan tishlar olinadi, milk usti, milk osti toshlaridan, granulyatsiyalardan tozalanadi. Antiseptik ishlov berib, davolovchi malhamlar qo'yiladi. Yallig'lanish kamaygandan so'ng, ortopedik davo qo'llaniladi. Har bir bemor og'iz bo'shlig'i gigiyenasiga mukammal rioya qilishi kerak.

PARODONTOZ

Parodontoz — parodont to'qimasining yallig'lanishsiz distrofik xastaligi. Parodontozda parodontal cho'ntaklar hosil bo'lmaydi. Parodontoz sekin kechadi.

Yengil kechuvchi parodontozda bemor vaqti-vaqti bilan hosil bo'luvchi qichishish va noxush sezgilarga shikoyat qiladi. Shilliq parda och-pushti rangda bo'lib, tishning sementi ko'rinib qoladi.

O'rtacha og'irlikda kechuvchi parodontozda bemor termik, mexanik, ximik ta'sirlardan bir zumlik og'riq paydo bo'lishiga shikoyat qiladi. Milkning shilliq pardasi och-pushti rangda, tishlarning bo'yin qismlari ochilib qolgan. Tishlarning klinik koronkasi uzaygan, klinik cho'ntaklar yo'q.

Og'ir kechuvchi parodontozda bemor termik ta'sirlardan tez o'tib ketuvchi og'riqqa va ayrim hollarda giperesteziyaga shikoyat qiladi. Ko'rik vaqtida tish bo'ynining birmuncha qismi ochilib qolganligi aniqlanadi. Tishlar qimirlaydi.

Rentgenogrammada tishlararo plastinkaning bir tekis yemirilganligini ko'rish mumkin, bu ko'rinish parodontoz uchun xarakterlidir.

Davolash

Parodontozni kompleks davolash lozim. Buning uchun umumiy va mahalliy davolash kerak.

Umumiy davo bemor organizmida regeneratsiya va qon aylanishini yaxshilashga qaratilgan bo'lishi kerak.

Mahalliy davo ta'sirlovchi faktorlarni bartaraf etish, tish toshlarini tozalash, shinalash, remineralizatsiya terapiyasini o'tkazishga qaratilgan bo'ladi.

Parodont to'qimasining neoplastik yallig'lanishi – parodontoliz.

Parodontoliz – parodont to'qimasida distrofik va yallig'lanish jarayonlarini namoyon qiladigan va doimo diffuz tarzda kechadigan parodont xastaligidir. Parodont to'qimasining og'ir va juda tez sur'atlar bilan kechadigan bu xastalik ko'p hollarda organizmdagi tug'ma sindromlarning yo'ldoshi tarzida yuzaga keladi. Parodontoliz xastaligida milklarning u yoki bu xil yallig'lanishi bilan bir qatorda, chuqur parodontal cho'ntaklar, alveolyar suyak o'sig'ining distrofik yemirilishi oldin sut tishlari sohasida, keyinchalik esa xastalikning uzluksiz davom etishi natijasida doimiy tishlar sohasida kuzatiladi. Xastalik shiddatli ravishda rivojlanib, tishlarning erta tushib ketishiga olib keladi. Klinik kechishining sur'ati barcha tishlarda bir xil bo'lmasligi mumkin. Bu hol har xil guruh tishlar ildizini o'rab turuvchi alveolyar suyak to'qimasining anatomik tuzilishi va yoshga qarab uning strukturasi o'zgarishi bilan bog'liqdir. Bundan tashqari, tishlarga o'z faoliyati paytida tushadigan bosimning turiligi va mahalliy noxush ta'sir qiladigan sabablarning mavjudligi ham muhim ahamiyat kasb etadi.

Parodontoliz xastaligi bolalarda qandli diabet, tug'ma neytropeniya, immunologik tanqislik, Daun xastaligi, keratodermiya va sklerodermiya kabi kasalliklar mavjudligida kuzatiladi.

IX BOB.
OG'IZ BO'SHLIG'I SHILLIQ QAVATI KASALLIKLARI
OG'IZ BO'SHLIG'I SHILLIQ QAVATI KASALLIKLARI
TASNIFI

Hozirgi kunda og'iz bo'shlig'i qavati va lab kasalliklarini aniqlashda etiologik va patogenetik omillarga asoslanib, quyidagi tartibdagi tasnifdan foydalanilmoqda:

I. Og'iz bo'shlig'i shilliq qavati va lablarning yuqori va past harorat, nurlanish, noqulay metereologik omillar, kimyoviy moddalar va boshqa jarohatli ta'sirlardan shikstlanish infeksiyasi kasalliklari:

A) O'tkir va surunkali yuqumli kasalliklarda shilliq qavatning jarohatlanishi;

B) Faqat og'iz shilliq qavati va lablarning xos infeksiyali hamda parazitlar kasalliklari.

II. Allergik va toksik allergik kasalliklar.

III. Teri shilliq qavati reaksiyasi.

IV. Autoimmun komponent o'zgarishi natijasida yuzaga keladigan kasalliklar.

V. Ekzogen intoksikatsiyalarda og'iz bo'shlig'i qavatidagi o'zgarishlar.

VI. Og'iz bo'shlig'i shilliq qavati va lab qizil hoshiyasi qavatlarining turli a'zo va a'zolar kasalliklarida hamda moddalar almashinuvi buzilishlaridagi o'zgarishlari.

VII. Genetik va tug'ma tavsifga tegishli kasalliklar.

VIII. Rak oldi kasalliklari, yaxshi va sifatli hosilalar.

Quyida og'iz bo'shlig'i qavati qobiq'i kasalliklarining ayrimlari keltirilgan.

Shilliq qobiq qavat va terida yuzaga keladigan toshmalar alohida elementlardan iborat bo'lib, birlamchi va ikkilamchi turlarga ajratiladi. Birlamchi elementlar: jarroh elementlari, dog', eritma, rozeola, tuguncha, tugun, do'mboqcha, pufakcha, pufak, mikroabscess, kista, qabariq.

Ikkilamchi jarohatlanish elementlari: eroziya, afta, yara, yorilish, chandiqlik, gipertrofik chandiqlik, atrofik chandiqlik, atrofiya, karash, o'sma, o'smali hosilalar, tangacha.

MEXANIK SHIKASTLANISH

Og'iz bo'shlig'i shilliq qobiq qavatining mexanik shikastlanishida o'tkir va surunkali jarohat kuzatiladi. Og'iz shilliq

qobig'ining o'tkir mexanik shikastlanishi o'tkir ashyodan yoki kamdan-kam holda tishlab olishdan uchraydi. Shilliq qobiq qavatida qon uyumi – gematoma, eroziya bo'ladi. To'qima ichidagi qon uyumida kuchsiz og'riq paydo bo'lib, 1–3 kun vaqt o'tgach, og'riq yo'qolib, o'rniga ko'kish-qoramtir rangdagi gematoma hosil bo'ladi. Epiteliy jarohatlanganda og'riqli so'rg'ich hosil bo'lib, uning atrofida kuzatiladi. Agar jarohat o'rniga takroriy shikastlanish kuzatilmasa, eroziya tezda epitelizatsiyalanadi.

Tashxislash qiyinchilik tug'dirmaydi: bemor anamnezi-yasidayoq sababchi omil to'g'risida xulosa oydinlashadi.

Davolash: eroziya va kichkina yaralarda shikastlovchi omilni bartaraf qilish zarur: 0,25–0,5 % li vodorod perikisi, 2 % li bor kislotasi bilan chayqaladi. “A” vitamin malhamlari surtiladi.

O'TKIR VA SURUNKALI YUQUMLI KASALLIKLARDA SHILLIQ QAVAT JAROHATLANISHI

Skarlatina

Skarlatinada o'ziga xos kasallik belgisi – malinasimon til kuzatiladi: kasallikda uch kun yuqori tana harorati bo'ladi. Tilni o'tkir karash qoplab oladi, to'rtinchi kundan boshlab bu karash til ipsimon so'rg'ichlari bilan yuvilib tushadi. Qachonki til yuzasi tamoman toza bo'lganida, uning yuzasi malina mevalarini eslatadi. Bir qancha vaqtdan so'ng epitelial qoplama qayta tiklanadi.

Davolash: og'iz bo'shlig'i shilliq qobiq qavatiga shaftoli yog'ini anestezin emulsiyasidagi 1–2% li aralashmasini surkash va har ovqatlanishdan keyin achchiq choy bilan chayqash kerak.

Qizamiq

Qizamiq toshmalari terida paydo bo'lishidan 1–2 kun oldin yumshoq va qattiq tanglayda 1 *mm* dan bir necha *mm* gacha bir-biriga quyiluvchi, noaniq ko'rinishdagi qoramtir-qirmizi rangdagi enentemalar ko'rinishida yuzaga keladi. Ayni vaqtda, lunjda mayda oziq tishlar qarshisida, ba'zi hollarda qizamiq uchun xos bo'lgan belgi – “Belskiy-Filatov-Koplin” dog'i yuzaga keladi. Bu dog' guruh-guruh bo'lib joylashadi, bir-biriga sira qo'shilmaydi. 1–3 kundan so'ng, yo'qolib ketadi. Og'iz shilliq qobiq qavatining hamma sohasi qizarib ketadi.

Davolash: og'iz bo'shlig'ini kuchsiz antiseptik eritmalar bilan chayqaladi va kerotoplastik dori ashyolar surkaladi.

Zaxm

Zaxm surunkali davom etuvchi yuqumli venerik kasallik. Zaxmning klinik belgilari turlicha bo'lib, uzoq yillar davom etadi: birlamchi, ikkilamchi, uchlamchi va to'rtlamchi.

Birlamchi sifilis 6–7 hafta davom etadi. Bunda qattiq shanker oqish treponema epiteliyga kiringach, teri va shilliq pardada hosil bo'ladi.

Qattiq yara bitta yoki 2–3 ta bo'lishi mumkin. Qattiq yara oval, yumaloq shaklda bo'lib, diametri 1,0–1,5 *sm* gacha, yopgan nonga o'xshab chetlari bo'rtib, shishgan va tog'ayga o'xshash qattiq bo'ladi, og'rimaydi, biroz qizaradi. Qattiq yara tagida tog'aysimon qattiq infiltrat bo'ladi, yaraning o'rtasi toza, go'shtdek tiniq, qip-qizil rangda bo'ladi, badan karash bilan qoplanadi.

Zaxmning ikkinchi davri qattiq shanker hosil bo'lganidan 6–7 hafta vaqt o'tgach boshlanadi. Bu davrda rozeola-papula toshmalari bir tekisda paydo bo'ladi. Bu davr 3–5 yil davom etadi.

Zaxmning uchlamchi davrida og'iz shilliq qobiq qavatida, gummalar tarqalgan, gummali infiltrat va bug'orli toshmalar paydo bo'ladi.

Davolash teri-tanosil kasalliklari shifokori bilan birgalikda olib boriladi.

Kandidoz

Achitqisimon zamburug'lar bo'lib, kandida turkumiga kiradi. Kandidozning klinik yuzaga chiqishi va kechishi bemorning yoshiga, jismoniy holatiga, kechirayotgan umumiy kasalliklariga va boshqalarga bog'liq.

Shilliq qavat kandidozi: kandidozli stomatit, milk kandidozi, til kandidozi va boshqalarga ajratiladi.

Kandidozli stomatit ko'proq ko'krak yoshidagi bolalarda uchraydi.

Og'iz shilliq qavat qobig'ida, tanglayda, milkda, lunjda oson tilinadigan karashlar paydo bo'ladi. Bu karashlarni tilganimizdan keyin tekis, qisman shishli qizargan yuzani ko'ramiz. Karashlar fibrini so'riladi, natijada oq-ko'kish rangdagi qo'pol qatlam hosil bo'lib, u tubdan shilliq qavat bilan qattiq birikadi.

Kandidozni profilaktika qilish maqsadida og‘iz bo‘shlig‘i gigiyenasi qoidalariga rioya qilish va antibiotiklar bilan davolaganda nistatinni yoki levorinni 1500000 ED dan kuniga qabul qilish lozim.

Davolash: qo‘zg‘atuvchiga ta‘sir qilish, umumiy yo‘ldosh kasallikni davolash, organizmni kasalliklarga qarshiligini oshirish, og‘iz bo‘shlig‘ini sanatsiya qilish. Zamburug‘ qo‘zg‘atuvchiga ta‘sir qilish uchun 20 % li natriy boratning glitserinli, lyugolning glitserinli eritmalari ishlatiladi. 5% li levorin, 0,5 % li depolin surtmalaridan foydalaniladi.

O‘TKIR GERPETIK STOMATIT

O‘tkir gerpetik stomatit tez yuquvchan bo‘lganligi uchun immun holati shakllanib bo‘lmaganlar orasida ko‘p uchraydi. Infeksiya aloqa va havo tomchi yo‘li orqali yuqadi.

Organizmning umumiy zaharlanishi va kasallikning mahalliy belgilarining yuzaga kelish darajasiga qarab, kasallik yengil, o‘rta va og‘ir shakllarda uchraydi.

Bolada tana harorati 40°C gacha ko‘tariladi, kuchsizlanadi, boshi og‘riydi, ishtahasi yo‘qoladi, ko‘ngil aynash va qusish kabi holatlar kuzatiladi. Jag‘ osti limfa tugunlari kattalashadi.

Tana harorati ko‘tarilayotgan vaqtda, shilliq qavat qobi-g‘ida qizarish va shish kuzatiladi: pufakchalar tezda yoriladi, ularning o‘rnida 0,5–1 *sm* kattalikdagi aftaga o‘xshash nekrozli eroziya paydo bo‘ladi. Labdagi toshmalar tezda qoplam bilan qoplanadi, kasallikning og‘ir formalarida toshmalar yuz terisida ham paydo bo‘ladi.

O‘tkir gerpetik stomatitning aniq belgilaridan biri, bu so‘lak ajralishining kuchayishi, so‘lakning quyqalashishi, og‘izda hid paydo bo‘lish holatlari kuzatiladi.

Tashxis kasallikning klinik ko‘rinishi va epidemiologiyasi asosida qo‘yiladi.

Davolash: mahalliy davolash, ya‘ni virusga qarshi davo o‘tkazish kerak. Buning uchun oksalinning 0,25–1 % li, tebrofenning 1–2 % li, geliomitsinning 1 % li mazlari, interferon, prodigiozon va boshqa aralashmalar surkaladi. Bu dori vositalari kuniga 3–4 marta surkaladi.

Kasallik belgilari so‘nayotgan vaqtda kuchsiz antiseptik va keratoplastik vositalarni qo‘llash mumkin.

Surunkali qaytalanuvchi aftali stomatit

Surunkali qaytalanuvchi aftali stomatit og‘iz bo‘shlig‘i shilliq qobiq qavatida uchraydigan kasalliklardan bo‘lib, asosan, 20–40 yoshdagi aholi orasida ko‘proq uchraydi.

Surunkali qaytalanuvchi aftali stomatitni adenoviruslar, L shaklidagi stafilakokklar, turli xil viruslar deb taxmin qilinadi. Lekin aniq bir sababchi omil haligacha o‘rganib chiqilmagan.

Klinik ko‘rinishi og‘iz bo‘shlig‘i shilliq qobiq qavatida vaqti-vaqti bilan aftalar paydo bo‘ladi. Aftalar labda, o‘tuv burmada, lunjda, tilda, tanglayda joylashadi. Aftalar 3–7 *mm* li bo‘lib, oval shakliga ega va chetlari to‘q-qizil sillig‘langan gardish bilan o‘ralgan. Aftalar fibrinoz karash bilan qoplangan. Aftalar 7–10 kunda bitadi. Kasallikning qaytalanishi qish va bahorga to‘g‘ri keladi. Aftalar og‘riqli bo‘lib, agar u jarohatlangan sekina bitadigan yaralarga aylanadi.

Ko‘proq oshqozon-ichak kasalliklari bo‘lgan bemorlarda kuzatiladi.

Davolash. Oshqozon-ichak trakti va jigar faoliyatini bilish. Mahalliy davolash: og‘iz bo‘shlig‘ini sanatsiyalashdan boshlanadi. 5000 ED trosisol, 300–500 ED geparin, 2,5 *mg* gidrokortizon, 1 *ml* 1% li novokain eritmasi aralashmalaridan applikasiya qilinadi.

LAB KASALLIKLARI

Keylit – lab qizil hoshiyasining yallig‘lanishi. Xeylitlar mustaqil yoki organizmda kechuvchi kasallikning simptomi bo‘lishi mumkin.

Xeylitlarning angulyar, glandulyar, eksfoliativ turlari bor.

Angulyar xeylit

Bu surunkali qaytalanuvchi kasallik bo‘lib, uni zamburug‘lar yoki steptostafilakokk infeksiyalar keltirib chiqaradi.

Bemor og‘zini ochayotganda og‘riq paydo bo‘ladi. Og‘iz burchaklarida tez yallig‘lanuvchi eroziya yoki bichilish paydo bo‘ladi.

Granulyar xeylit

Granulyar xeylit – mayda so‘lak bezlarining yallig‘lanishi.

Oddiy glandulyar xeylitda lab qizil hoshiyasiga o‘tish sohasida qizil nuqtalar singari so‘lak bezlari kengayishini va

tomchi so‘lak ajralishini kuzatish mumkin. Labni quritilgandan 5–10 soniya vaqt o‘tgach, so‘lak bezlardan tomchi so‘laklar ajralib, butun labni qoplab oladi. Ayrim hollarda so‘lak kanali ustida aylana shaklda leykoplakiya hosil bo‘ladi.

Eksfoliativ xeylit

Faqat lab qizil hoshiyasining jarohatlanishi bilan kechadigan surunkali kasallik. Ikki xil turi farqlanadi: quruq va eksudativ.

Quruq formasida bemorlar lablari qurib qolishiga, ayrim hollarda achishishi, qichishishiga shikoyat qiladilar. Lab shilliq pardasini og‘iz shilliq pardasiga o‘tish joyida giperemiyalangan chiziq bo‘lib, uning usti qatqaloq bilan qoplangan, qatqaloqlar olinganda to‘q-qizil rangli yuza, ayrim hollarda yuza eroziyalar hosil bo‘ladi. Quruq shakl eksudativga aylanishi mumkin.

Eksudativ formasida lablar kattalashgan, qizargan, shishgan bo‘ladi. Lablar tutashtirilganda og‘riq paydo bo‘lganligi uchun og‘iz yarim ochiq labda qatqaloq, po‘stloq bilan qoplangan.

TIL KASALLIKLARI

Glasis – til shilliq pardasining yallig‘lanishi. Ko‘pgina og‘iz bo‘shlig‘i shilliq qavat kasalliklarida tilda ham o‘zgarish kuzatiladi.

Faqat tilning o‘zida o‘zgarish yuzaga keltiradigan kasalliklar deskvomativ glasis, rombsimon glasis, qora til, burmali til.

Deskvomativ glasis

Tilning o‘z shilliq qobiq qavatidagi distrofik yallig‘lanish kasalligidir. Kasallik epitelial shoxlanish buzilishi va til so‘rg‘ichlarining distrofik o‘zgarishi bilan kechadi. Kasallik subyektiv o‘zgarishlarsiz kechadi. Ayrim hollarda bemorlar tilidagi siqilish achishishidan shikoyat qiladi.

Bemorlarning og‘iz bo‘shlig‘i sanatsiya qilinib, antiseptik eritmalar bilan chayiladi va keratoplastik vositalar qo‘llanadi.

Rombsimon glasis

Surunkali kasallik bo‘lib, til orqasidan uchinchi qismning o‘rta chizig‘i bo‘ylab, oldingi bo‘g‘inga so‘rg‘ichli yo‘nalishda shilliq parda qavatining qotishidir. Kattaligi 0,5 dan 2,5 *sm* gacha kuzatiladi. Rombsimon glasis yillab davom etib, o‘z-

o'zidan sog'ayib ketmaydi. Klinik kechishiga qarab, uch xil shaklga ajratiladi: yassi, do'mboqli, papilamatoz.

Qora "sochli" til

Kasallik til ipsimon so'rg'ichlarining turli darajadagi giperplaziyasi va shoxlanishi bilan xarakterlanadi.

Kasallik bemor uchun sezilarsiz, tez rivojlanadi. Tilning darsal yuzasida ipsimon so'rg'ichlar qalinlashadi, uzunlashadi va shoxlanadi. So'rg'ichlar 0,5 dan 3 *sm* gacha bo'lishi mumkin.

Davolash uchun avval og'iz bo'shlig'i sanatsiya qilinadi va kiritoterapiya o'tkaziladi.

Burmasimon til

Burmasimon tilda til kattalashadi, til to'qimasi ikki marotabagacha qalinlashadi. Yoriq-yoriq burmalar bir-biri bilan bo'ylama yo'nalishda simmetrik yoki ko'ndalang yo'nalishda joylashadi. Yoriqli chuqur burmalar mikroflora rivojlanishi uchun qulay hisoblanadi. Og'iz bo'shlig'i gigiyena qoidalariga rioya qilmaslik oqibatida yallig'lanish rivojlanib, og'riq va achishish paydo bo'ladi.

Mahalliy davo o'tkazilmaydi. Og'iz bo'shlig'i gigiyena qoidalariga to'liq amal qilish zarur.

X BOB.

YUZ-JAG' SOHASI YALLIG'LANISH KASALLIKLARI

PERIOSTITLAR

Periostitlar – tish va periodont xastaliklari asoratlari oqibatida kelib chiqadigan suyak usti pardasining yallig'lanishidir. Ko'pincha u alveola o'sig'ida, ba'zi hollarda jag' tanasi sohasida kuzatiladi.

O'tkir yiringli periostit keskin kechadi va kun sayin yallig'lanish kuchayib boradi. Bemorning umumiy ahvoli qoniqarli bo'lib, tana harorati $37,5^{\circ} - 38^{\circ}\text{C}$ atrofida bo'ladi. Bemor holsizlanadi, boshi og'riydi, ishtahasi yomonlashadi, uyqusi buziladi. Sababi, tish atrofidagi og'riqlar zo'rayadi, og'riqlar chakka, quloq, bo'yinga uzatiladi, keyinchalik og'riqlar susayib, simmilovchi tus oladi.

Suyak pardasida xastalik rivojlangan sari jag'oldi yumshoq to'qimalarida shish paydo bo'ladi. Bir necha tish atrofidagi shilliq parda qizarib, o'tuv burma tekislashgan holga keladi. Shu sohani paypaslab ko'rilganda, og'riqli infiltrat va flyukturizatsiya belgisi aniqlanadi. Faqat kasal tish qimirab qolgan bo'lib, perkussiyada og'riq seziladi.

Bemorning yuz qismida kollateral shish hisobiga paydo bo'lgan assimetriya holati aniqlanadi. Limfa tugunlarining kattalashishi kuzatilib, paypaslanganda og'riydi.

Rentgen tekshiruvi o'tkazilganda, faqat kasal tishgagina xos bo'lgan o'zgarishlar aniqlanib, jag' suyagida o'zgarishlar kuzatilmaydi.

O'tkir yiringli periostitni davolash kompleks tarzda olib boriladi. Ya'ni, jarrohlik va konservativ usul yordamida. Jarrohlik usulining asosiy maqsadi, yiringli o'choqni kesib ochish va sababchi kasal shishni olib tashlashdan iborat. Buning uchun mahalliy og'riqsizlantirishning infiltratsiya va o'tkazuvchi usulidan foydalaniladi. Kesma o'tuvchi burma shilliq qavati bo'ylab suyakka chuqurlikda o'tkaziladi. Kesmaning uzunligi 3–5 tish sohasida 1,5–2,5 *sm* uzunligida bo'lishi lozim. Yiringning erkin chiqishini ta'minlash uchun bo'shliq ichiga rezinali lentacha (dranj) kirgazib qo'yiladi. Sababchi kasal tish olib tashlanadi. Agar sababchi kasal tish funksional va kosmetik jihatdan o'z qiymatini yo'qotmagan, ildiz kanali yaxshi o'tuvchi bo'lsa, saqlab qolinib, uni konservativ davolanadi.

Bemorga og'iz bo'shlig'ini furatsillinning 1:5000 yoki kaliy permanganatning 1:5000 nisbatdagi iliq eritmasi bilan chayib turish buyuriladi. Kompleks davolash maqsadida bemorga antibiotiklar, sulfanilamidlar tavsiya etiladi.

JAG'LARNING ODONTOGEN OSTEOMIYELITLARI

Jag'larning odontogen osteomiyelitlari – bu jag'larning suyak to'qimasidan, tish kasalliklarining asorati sifatida yuzaga keluvchi, infeksiyali, yiringli – nekrozlanuvchi yallig'lanish jarayonidir. Bu kasallikdagi yallig'lanish jarayoni faqat suyak to'qimalarini emas, balki uning ichidagi ko'migini, suyak pardasini va atrofdagi yumshoq to'qimalarni ham o'z ichiga oladi. Kasallik ko'pincha pastki jag'da uchraydi.

Jag'lardagi odontogen osteomiyelit, asosan, uch bosqichda kechadi: o'tkir, o'tkir osti va surunkali. Bundan tashqari, chegaralangan va diffuz bo'lishi mumkin.

Yuqori jag'da g'ovaksimon suyak juda kam bo'lib, uning kortikal plastinkasida ko'plab teshiklar mavjud. Shu bois jag'dagi tishlar atrofidagi yiringli yallig'lanish jarayonlarida ekssudat suyakdan tashqariga chiqib ketadi. Shuning uchun ham yuqori jag'da odontogen osteomiyelit kasalligi kam uchraydi.

O'tkir bosqich

Bemor aniq bir tishdan boshlangan o'ta kuchli og'riqdan shikoyat qiladi. Keyinchalik bu og'riq bir necha tishlar sohasiga va jag'ning toj qismiga tarqaladi. Bemorda umumiy holsizlik kuzatiladi. Kasallikning diffuz turida og'riq butun jag' bo'ylab hosil bo'ladi. Bemorning ishtahasi yo'qoladi, uyquasi buziladi.

Tana harorati 38° dan 40°C gacha bo'lishi mumkin. Bemorning umumiy ahvoli qoniqarli bo'lib, kuchli terlaydi.

Bemorning yuzida kataral shish paydo bo'ladi. Limfa tugunlari kattalashadi, og'riydi. Jag'dagi og'riq sohasi kengayib boradi va yallig'lanish jarayoni jag' tanasi bo'ylab tarqalib boradi. Pastki jag' tanasi qalinlashadi.

Og'iz bo'shlig'i tekshirilganda, og'izdan qo'lansa hid keladi, so'lak quyuqlashadi, til esa sarg'ish-kulrang karash bilan qoplanishi mumkin.

Milkning shilliq qavati bir necha tishlar atrofida qizargan, shishgan, palpatsiya og'riqli, o'tuv burma tekislashgan. Tishlar qimirlab qolgan. Tishlarning qimirlash darajasi ortib boradi. Sababchi kasal tishning qimirlashi ko'proq bo'ladi. Milk kasal tishdan ajralib turadi. Alveolyar — engak nervlari innervatsiyasi sohasida sezgi buziladi.

O'tkir odontogen osteomiyelit kasalligi qon va siydikdagi o'zgarishlar bilan kechadi.

Odontogen osteomiyelitning o'tkir davrida jag'larning rentgen tasvirida hech qanday suyak o'zgarishlari kuzatilmaydi.

O'tkir osti bosqichi

Osteomiyelitning bu davrida bemorning umumiy ahvoli yaxshilana boshlaydi, ishtahasi paydo bo'ladi, uyquasi

yaxshilanadi. Tana harorati pasaya boradi. Regional limfa tugunlaridagi og'riqlar kamayadi, limfa tugunlari esa qattiqlashadi va ularning siljuvchanlik darajasi oshadi.

Og'iz bo'shlig'idagi yallig'lanish sohaslariga mos bo'lgan shilliq qavatlar ko'kimtir tusda bo'lib, shishgan va shu sohalarda oqimlar hosil bo'la boshlaydi. Ulardan kam miqdorda quyuq yiring ajralib turadi.

Rentgen tasvirida yallig'lanish sohasi chekkalarida aniq chegaraga ega bo'lmagan suyak destruksiyasi kuzatiladi.

O'tkir osti bosqichi, kasallik boshlanganidan 11–15 kun o'tgach boshlanib, 4–5 haftagacha davom etadi.

Surunkali bosqich

Kasallikning 4–5-haftalaridan boshlanib, uzoq davom etadi.

Bemorning umumiy ahvoli yanada yaxshilanadi. Tana harorati me'yor darajasida.

Bemor tashqi ko'rinishida assimetriya saqlanib qoladi. Jag' suyagi suyak usti pardasi tomonidan qalin ikkilamchi suyak hosil bo'lishi hisobiga qalinlashadi. Yuz terisi shu sohada yupqalashadi.

Oqmalarning ayrimlari bitib kindiksimon chandiq qoldiradi. Qolgan oqmalardan olcha rangli, tez qonovchi granulyatsiya to'qimasi bo'rtib chiqib turadi.

Surunkali ostemiyelit kechishida xuruj davrlari kuzatiladi.

Davolash

Kasallik statsionarda kompleks davolanadi. Birlamchi jarrohlik davosi jag' ichidagi va atrof to'qimalardagi yiringli o'choqlarni ochish, kasal tishni olib tashlash.

Medikomentoz davo: dezintoksikatsiya, desensibilizatsiya, stimullovchi va simptomatik davo.

Klinik va rentgenologik tekshirishlarga asoslangan holda bemorda sekvestektomiya operatsiyasi o'tkaziladi.

Abscess – yiringli bo'shliq ma'nosini anglatib, bu termin ostida yog' to'qimasining yiringli parchalanishi oqibatida hosil bo'lgan, aniq chegaralangan yiringli yallig'lanish o'chog'i tushuniladi. Bu jarayon asosan yog' to'qimasi bor joylarda paydo bo'ladi.

Flegmona– yog' to'qimasining tarqalgan yiringli yallig'lanishi. Bu jarayon teri va shilliq parda ostida, mushaklar va

fastiyal oralig'ida aniqlanib, bir vaqtning o'zida bir yoki bir necha anatomik sohani egallashi mumkin.

Klinik belgilari. Bemorlar asosan yallig'langan sohadagi, turli xil intensivlikdagi og'riqdan, yuz va bo'yindagi shishdan hamda yuz assimetriyasidan shikoyat qiladilar. Bundan tashqari, og'iz ochilishining chegaralanishi, chaynash va yutishning og'riq bilan kechishi, artikulyatsiyaning buzilishi bilan kechadi. Bemorlar umumiy holsizlanadi, boshi og'riydi.

Bemorning tana harorati me'yor darajasida yoki subfebril bo'ladi.

Davolash

Yuz va bo'yin sohalaridagi abscess va flegmonalar jarrohlik va konservativ usul yordamida kompleks davolanadi.

LIMFADENITLAR

Limfadenitlar o'tkir va surunkali bo'ladi. O'tkir seroz va o'tkir yiringli limfadenitlar farqlanadi.

O'tkir yiringli limfadenit limfa tugun sohasida infiltratsiya paydo bo'lishi, unung siljuvchanligining kamayishi bilan kechadi. Bemorning harorati $37,2^{\circ} - 37^{\circ}\text{C}$.

Yallig'lanish limfa tuguni sohasidagi terining qizarib shishishi va asta-sekin to'qima bilan birikishi kuzatiladi.

Limfa tugunining yiringli parchalanishi jarayoni ayrim bemorlarda tez (2–3 kun ichida), ayrimlarda sekinlik bilan (1–2 hafta davomida) rivojlanishi mumkin.

Davolash

Limfa tuguniga infeksiya oqib kelishini to'xtatishi uchun birlamchi yallig'lanish o'chog'i bartaraf qilinadi. O'tkir seroz limfadenitni konservativ usulda davolanadi.

O'tkir yiringli yoki xuruj qilgan surunkali limfadenitlarda jarrohlik davolash o'tkaziladi.

XI BOB.

TISH OLISH OPERATSIYASI

Tish olish deganda – tish ildizini alveola katagi devori va milk cheti bilan bog'lab turuvchi bog'lamlarni kuch ishlatish yo'li bilan o'z o'rnidan sug'urib olishni tushuniladi. Tish olish

operatsiyasi bemorning psixo-emotsional travmasi bilan kechadi. Tish olish operatsiyasi amalga oshirilayotganda shu holatlarga ham ahamiyat berish kerak.

TISH OLIISH OPERATSIYASIGA KO'RSATMA VA QARSHI KO'RSATMALAR

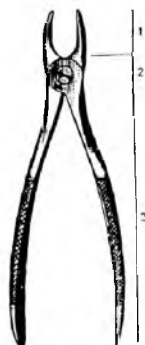1. Odontogen osteomiyeolitning o'tkir fazasiga sababchi tishni;
2. Odontogen yiringli periostitga sababchi tishni;
3. Tishni konservativ usullarda davolashning natijasi bo'lmasa;
4. Tishni toj qismi yemirilib va tish ildizini protezlash uchun qo'llab bo'lmasa;
5. Jag'lar singanida, siniq chizig'ida joylashgan tishlarni;
6. Retensiyalangan tishlar;
7. Shilliq pardani surunkali jarohatlovchi tishlar;
8. Tish qimirlashining 4-darajasi;
9. Makrognatiyada 3-molyar folikullari;
10. Ortodontik davo maqsadida;
11. Ortiqcha tishlar.

Tish olish operatsiyasiga qarshi ko'rsatmalar nisbiy bo'lib, ular quyidagilardan iborat:

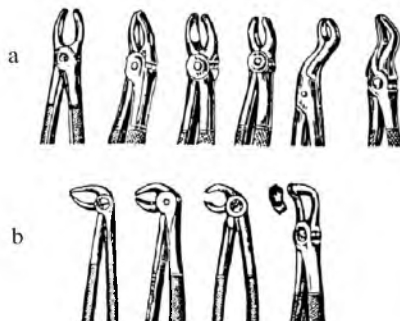
1. Yurak qon-tomir kasalliklari (yurak infarktidan oldingi holat va infarkt o'tkazilganidan keyin 3—6 oygacha), xafaqonlik kasalligining xuruji davri, tez-tez stenokardiyasi tutib turuvchi yurak ishemiyasi va boshqalar;
2. Buyrak kasalliklari (o'tkir diffuz glomerulonefrit, o'tkir nefroz);
3. Yuqumli gepatitning o'tkir davri;
4. O'tkir leykoz, agranulositoz;
5. Gemorragik diatez (gemofiliya, Verilgof kasalligi);
6. Xuruj davridagi ruhiy kasalliklar;
7. Miyani qon bilan ta'minlanishining buzilishi;
8. O'tkir yuqumli kasalliklar (gripp, yuqori nafas yo'llarining yallig'lanish kasalliklari);
9. O'tkir nurlanish kasalligi;
10. Homiladorlikning 1,2,9 oylik davri;
11. Stomatitlar;
12. O'sma kasalliklarini nur bilan davolash jarayonida.

Omburlar yordamida tish olish operatsiyasi

Tish olish uchun maxsus asboblardan — omburlar va elevatorlar qoʻllaniladi. Omburda quyidagi qismlar farqlanadi: tish tojini yoki ildizini tishlab ushlab oluvchi qismi tishlari; shifokor qoʻllari bilan ushlab olinadigan tutqichlar. Tishlarning anatomik tuzilishlariga, guruhlariga va qaysi jagʻda joylashganliklariga qarab omburlar turlicha boʻladi (17,18-rasmlar).



17-rasm. Ombur:
1—tishlari, 2—qulfi,
3—tutqichlari.



18 —rasm. a) yuqori jagʻ uchun omburlar, b) pastki jagʻ uchun omburlar.

Agar tishning toj qismi yemirilib, ildiz qismi qolgan boʻlsa elevatorlar yordamida olinadi. Elevatorlar uch qismdan iborat: ishchi qismi, birlashtiruvchi qismi va tutqichi.

Tish olish vaqtida milklarni yirtilib ketishini oldini olish va ombur tishlarni milk tagiga surib kiritishni osonlashtirish uchun yumshoq toʻqimalarni tish ildizidan ajratishdan boshlanadi. Buning uchun tish aylana bogʻlamini ildizdan, milkni esa alveola suyagidan silliqlovchi asbob (gladilka) yordamida ajratiladi.

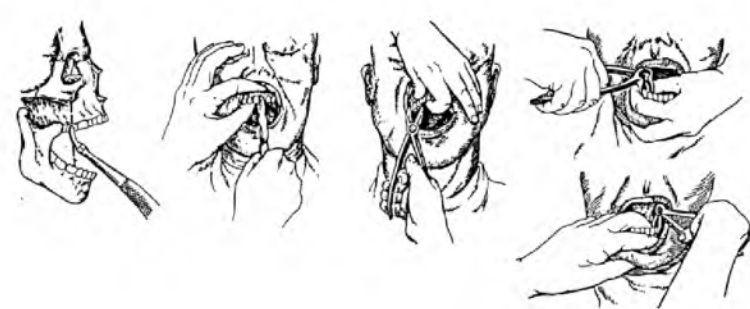
Tish olish operatsiyasi, maʼlum tartibda, ketma-ket bajariladigan bosqichlardan iborat. Bular quyidagilar:

1. Omburni milk ostiga surib kiritish;
2. Ombur yordamida siqib ushlab olinishi (fiksatsiya);
3. Tish ildizini oʻz joyida siljitish (lyuksatsiya yoki rotatsiya);
4. Tishni yoki tish ildizini sugʻurib olinishi (traksiya).

Lyuksatsiya tish ildizini orol yoki dahliz tomonga qaratib ketma-ket tebratma harakat qildirish yo'li bilan; rotatsiya — tish ildizini o'z o'qi atrofida aylantirish yo'li bilan siljitish.

Omburni tishga qo'yish

Ombur tutqichlari ochilib, tishning tag qismi ombur tishlari o'qi bilan bir chiziqda mos keladigan holda joylanadi. Ombur tishga to'g'ri o'rnatilgach, uning tishlari olinadigan tish o'qi bo'ylab yo'naltirib, milk ostiga kiritiladi. Omburga bosim yanada oshirilib, chuqurroqqa ildiz bilan alveola suyagi chetigacha boriladi (19-rasm).



19-rasm. Tishlarni olish vaqtida yuqori va pastki jag'larda omburlarni joylashtirish.

Olingan tishni ombur yordamida siqib ushlab (fiksatsiya)

Ombur yordamida tish shunday mahkam siqiladiki, tish va ombur bir butun yagona sistemani hosil qilishi kerak. Ammo siquvchi kuch o'ta katta bo'lmasligi lozim. Aks holda, kariyes bilan yemirilgan tish parchalanib ketishi mumkin. Kuchsiz siqilganda esa ombur siljib ketishi mumkin.

Tishni o'z o'rnida siljitish

Tishni o'z o'rnida siljitish lyuksatsiya yoki rotatsiya harakatlari yordamida bajariladi. Bu bilan tish ildizi atrofidagi bog'lamlardan uzish yo'li bilan peridonitning qarshiligini

yengish. Rotatsiya harakatini bir ildizli tishlarda qo'llash mumkin. Bunda tishni o'z o'qi atrofida 15°–20°C ga burish kerak bo'ladi. Ko'p ildizli tishlarni mayatniksimon harakat bilan qo'zg'atiladi. Harakatning boshlanishi kuchsizroq bo'lib, asta-sekin amplituda oshirib boriladi. Pastki jag' tishlarni o'rnidan siljirilganda birinchi harakat til tomonga qaratib bajariladi.

Tishni sug'urib olish

Tish o'z o'rnidan barcha bog'lamlardan uzib ozod qilindan keyin sug'urib chiqariladi. Tish rotatsiya va traksiya harakatlari bilan amalga oshiriladi. Qaysi tishni olinishiga qarab shifokorning va bemorning holati har xil bo'ladi.

Tishlarning ildizlarini olish

Ildizlarni maxsus omburlar va elevatorlar yordamida olinadi. Elevatorlarning bir necha xillari mavjud. Elevator yordamida ildiz olish richag prinsipiga asoslangan. Elevator yordamida tish olish uchun chap qo'lning ko'rsatkich barmog'i yordamida alveola o'sig'i ushlanadi, o'ng qo'ldagi elevatorning ishchi qismini olinadigan ildiz periodontal yorig'iga kiritiladi. Elevatorni 0,4–0,6 sm kiritgandan so'ng, richagsimon harakat yordamida ildiz surib chiqariladi. Molyar tishlar ildizlarini olishdan avval, ildizlarni bir-biridan fissur bor yordamida ajratiladi. So'ng to'g'ri elevator yordamida ildizlar birin-ketin sug'uriladi.

Tish olingan joydagi yaraga ishlov berish

Olingan tish yoki ildiz to'liq olinganligiga ishonch hosil qilish maqsadida yaxshilab ko'zdan kechiriladi. Olib tashlangan tish katagida taftish o'tkazish zarur. Taftishning avval alveola katagi devorida, so'ng tubida kichik yoki o'rta jarrohlik qoshiqchasi yordamida amalga oshiriladi. Bu yerda mavjud bo'lishi mumkin bo'lgan granulyatsion to'qimalarda katak ichiga tushib qolgan suyak sinishlari, maydalanib ketgan ildiz qoldiqlari izlanadi va olib tashlanadi. Yuqori molyarlari olingandan so'ng, alveola katagini taftish qilish ehtiyotkorlik bilan amalga oshirilishi kerak. Aks holda, yuqori jag' bo'shlig'ining tubi perforatsiyasi sodir bo'lishi mumkin.

Tish katagi atrofidagi yumshoq to'qimalar holati tahlil qilinadi. Osilib qolib, qayta tiklanishga shubha bo'lgan laxtaklar kesib olib tashlanadi. Katta yirtilgan yaralar bo'lsa, ular chetiga ingichka ketgut chok qo'yiladi. Natijada tish katagidagi ortiqcha qon ketishi to'xtaydi.

Steril marlyali tamponlar yordamida alveola katagi devorlarini bir-biriga yaqinlashtirish maqsadida bosiladi va tamponni 15–20 daqiqaga tishlab turish tavsiya etiladi.

Bemorga 15–20 daqiqa o'tirib turish tavsiya etiladi. Shifokor tamponlarni olib tashlab, qon ketmayotganligiga iqrор bo'lganidan so'ng, bemorga ruxsat beradi. Bemorga 2 soat ovqatlanmaslik, issiq yoki sovuq ovqatlarni iste'mol qilmaslik tavsiya etiladi.

Olingan tishlarning o'rni, asoratsiz bitganda, bu jarayon deyarli og'riqsiz kechadi va 12–14 kun ichida tekis granulyatsiya bilan qoplanib, 1–4 oy ichida to'liq bitadi.

Tish olish operatsiyasi asoratlari

Tish olish operatsiyasini amalga oshirish jarayonida umumiy va mahalliy asoratlار kuzatilishi mumkin. Umumiy asoratlarga qisqa hushdan ketish, kollaps va ayrim holatlarda shok holati paydo bo'lishi mumkin.

Mahalliy asoratlar yuzaga kelish davriga qarab tish olish operatsiyasi jarayoni vaqtida va operatsiyadan keyingi davrlarga bo'linadi.

Qisqa muddatli hushdan ketish

Bemordagi kuchli his-hayajon, qo'rquv va noturg'un asab tizimi sabab bo'lishi mumkin. Bunda bemor terisi oqaradi, terlaydi, hushini yo'qotadi, pulsi sekinlashadi. Bu holda muolajani to'xtatish, bemor boshini engashtirish yoki uni gorizontol holatga keltirib, erkin nafas olishni ta'minlash zarur. Bemorga novshadil spirtini hidlatish va yurak faoliyatini aktivlashtiruvchi tadbirlarni o'tkazish kerak. Buning uchun teri ostiga 10% li kofein benzoat natriy yuboriladi. Agar tish olish operatsiyasi tugallanmagan bo'lsa, operatsiya boshqa kunga qoldiriladi.

Kollaps

Kollaps – kishi hayotini xavf ostida qoldiradigan og'ir holat. Kollapsda arterial va venoz qon bosimi keskin kamayadi. Markaziy asab tizimi faoliyati susayadi, moddalar almashinuvi

buziladi, qon tomirlari devorining tonusi to'satdan susayadi. Kollaps — ko'p qon ketganda, jismoniy va emotsional holsizlanish, o'tkir yuqumli kasalliklarda, zaharlanishlarda kuzatiladi. Kollapsda bemorning to'satdan rangi o'chib, badani ko'karadi, sovuq ter bosadi, nafasi yuzakilashadi, pulsi susayadi, sistolik arterial bosim pasayib, 60—50 *mm* simob ustuniga teng bo'ladi.

Bemorni kollaps holatidan chiqarish uchun uni gorizontol holatiga keltiriladi, mushak orasiga 1 % li kordiamindan 1 *ml*, 1 % li metazin 1 *ml*, teri ostiga 20 % li kamfora eritmasidan 2 *ml* yuboriladi.

TISHNI OLISH OPERATSIYASI PAYTIDA YUZAGA KELADIGAN ASORATLAR

1. Olingan tishning va tamponning qon laxtalari nafas yo'liga tushib qolishi hatto asfeksiya holatini keltirib chiqarishi mumkin. Bemorda yo'tal xuruji boshlanadi. Bemorni tezda rentgen tekshiruvidan o'tkazib, pulmanolog shifokor bilan birgalikda davo rejasi tuzilishi va yordam ko'rsatishi kerak bo'ladi.

2. Alveolarlar o'siq yoki jag'larning bir qismini olinayotgan tish bilan birga qo'porib chiqish.

3. Pastki jag' sinishi kam uchraydi. Bunday asorat jag'da patologik jarayon kechayotgan bo'lsa sodir bo'ladi (o'smalar, osteomiyelit, tuberkulyoz, sifilis). Agar tish olish operatsiyasi uslubi buzilib, qo'pol harakat qilinsa ham jag' sinishi mumkin.

4. Pastki jag'ning chiqishi. Og'iz o'ta katta ochilsa va unga vertikal bosim bilan ta'sir ko'rsatilsa sodir bo'lishi mumkin. Shunday asorat sodir bo'lmasligi uchun chap qo'l barmoqlari yordamida pastki jag' mahkam ushlab turiladi.

5. Tish ildizlarini atrof yumshoq to'qimalariga surib chiqarish. Tish ildizlarini olish texnikasini qo'pol ravishda buzilishi, elevatordan noto'g'ri foydalanish, noto'g'ri kuch ishlatishi oqibatida kelib chiqadi.

Qon ketish sabablari mahalliy va umumiy bo'lishi mumkin. Mahalliy sabablar tish olish vaqtida alveola o'sig'ini, yumshoq to'qimalarni kuchli jarohatlash, granulyatsiya to'qimasining qolib ketishi; umumiy sabablarga qon ivishi jarayonining buzilishi bilan kechuvchi qon kasalliklari yoki qon-tomir tuzilishini buzilishi bilan kechuvchi kasalliklar kiradi.

Qon ketayotgan joyni aniqlash maqsadida og'riqsizlantirish usulini o'tkazgandan so'ng, tish katagi va atrof to'qimalarni taftish o'tkaziladi va qon laxtalaridan tozalanadi. Qon ketish sabablari aniqlanib to'xtatiladi. Ko'pincha qon ketish tish katagi yodoforomli tampon qo'yish yordamida to'xtatiladi.

Olingan tish operatsiyasidan keyingi og'rishi. Odatda, olingan tish o'rni anesteziya ta'siri o'tgandan so'ng ozroq og'riydi va og'riq bir necha soatdan so'ng yo'qoladi. Lekin ayrim hollarda oradan 1–3 kun o'tgandan so'ng og'riq paydo bo'ladi. Bu og'riqning sababi alveola katagiga yot jinsning (tish siniqlari, plomba bo'laklari va boshqalar) tushib qolishi yoki tish olish paytida tish katagi devorlarini o'ta kuchli bosimli shikastlantirish sabab bo'ladi. Bunda alveola katagining yallig'lanishi kuzatilmaydi.

Alveolit kasalligi. Bu kasallik olingan tish katagi devorlarini, infeksiya tushishi va travma oqibatida to'qimalarni reaktivligini pasayishi natijasida hosil bo'ladigan yallig'lanishdir. Uning sabablari quyidagilardan iborat bo'lishi mumkin:

a) tish olish paytida alveola katagi devorlarini va kataklararo to'siqni o'ta maydalanib ketishi;

b) milk va shilliq qavatlarni operatsiya paytida ezilib, yirtilib ketishi natijasida alveola suyagini ochilib qolishi;

v) tish olingandan keyin ildizlararo yoki tishlararo suyak to'siqlarini katakni o'tkir qirrali devorlarini ortiqcha joylari olib tashlanmaganligi va tekislanmaganligi;

g) elevator va kachavalar bilan alveola suyagiga kuchli jarohat yetkazilganligi;

d) tish olish operatsiyasini uzoq va travmali kechganligi;

e) olingan tish katagida infeksiyani bo'lishi (o'tkir yoki xuruj qilgan periodontit, asoratlangan, parodontit va boshqalar);

j) kechirilgan somatic kasalliklar oqibatida organizmning umumiy reaktivligining pasayganligi.

Bemor olingan tish o'rnidagi doimiy, kuchli, quloq-chakka sohalari va boshning yarmigacha tarqaluvchi og'riqdan, umumiy holatini yomonlashganligidan, holsizlikdan hamda tana harorati oshganligidan shikoyat qiladi. Og'riqni kuchliligidan bemorni ovqatlanishi o'ta qiyinlashadi, uyqusi buziladi. Bemor og'zidan qo'lansa hid kelib turadi.

Olingan tish katagida qon laxtaklarining faqat qoldiqlarini topish mumkin, uning devorlari kulrang karash bilan qoplangan.

Atrof shilliq qavati qizargan, shishgan, palpatsiyalanganda og'riydi. Jag'osti limfa tugunlari kattalashgan. Yuz yumshoq to'qimalari shu sohada shishgan bo'lishi mumkin.

Davosi. Bemorda mahalliy og'riqsizlantirish o'tkazilgach, quyidagi ikki taktikadan biri qo'llaniladi:

1. Tish katagi antiseptiklarning iliq eritmasi bilan bosim ostida (shprints va uchi o'tmaslashtirilgan ignadan foydalanib) yuviladi.

2. Buning uchun 3% li vodorod peroksidi, 1:5000 nisbatdagi furatsillin, 1:1000 nisbatdagi permanganat kaliy, xlorgeksidin eritmalari ishlatiladi. Katakda karash, ovqat qoldiqlari va so'lak yuvib chiqariladi. So'ng o'tkir jarrohlik kichkina qoshig'i hamda qirg'ichlar yordamida katakdagi qon laxtagining qoldiqlari, suyak va tish bo'laklari, granulyatsion to'qimalar ehtiyotlik bilan olib tashlanadi.

XII BOB.

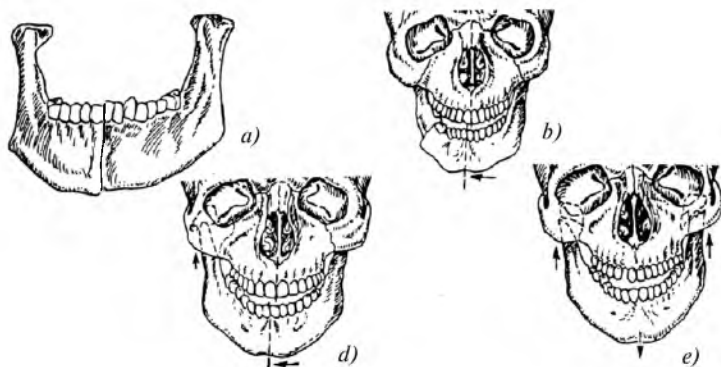
YUZ-JAG' TIZIMI JAROHLARI

PASTKI JAG' JAROHLARI VA SINISHLARI

Agar, pastki jag' o'rta chiziq bo'ylab sinsa, siniq bo'laklari siljishi minimal bo'ladi yoki siljimaydi. Chaynov muskul-larining tortishish kuchi oqibatida suyak bo'laklari orasida kichik yoriq paydo bo'lishi mumkin. Agar pastki jag' qoziq tish sohasida sinsa, siljish kuzatiladi. Chaynov muskullarining qisqarishi natijasida kichik suyak bo'lagi yuqoriga ko'tariladi. Katta suyak bo'lagi pastga suriladi.

Pastki jag'ning tish qatorlari sohasi sinishlarida suyak bo'laklari siljishidan tashqari, prikusning o'zgarishi, og'iz bo'shlig'i shilliq pardasining butunligi buziladi. Jag' oldi to'qimalarining jarohatli zararlanishi, yallig'lanish jarayonining boshlanishiga, bu esa jag' harakatini chegaralanishiga olib keladi. Pastki jag' singan bemorlarning og'zi yarim ochiq bo'lib, qonli so'lak ajralib turadi.

Pastki jag'ning majburiy holatda bo'lishi og'iz yopilganda hosil bo'ladigan keskin og'riq bilan bog'liq. Ko'pincha iyak va pastki labning sezuvchanligi va tishlarning elektr sezuvchanligi pasayadi (20-rasm).



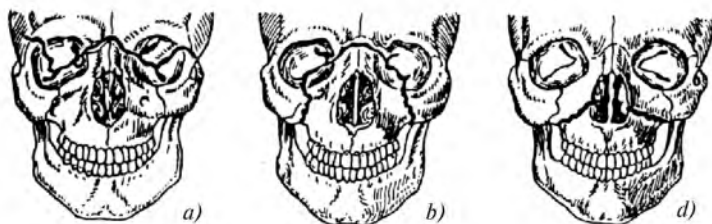
20-rasm. Pastki jag' sinishlarida suyak bo'laklarining siljishi: a—o'rta chiziq bo'yicha, b—molyarlar sohasida, d—toj o'sig'i sohasida, e—ikki tomonlama toj o'sig'i sohasida.

YUQORI JAG'NING JAROHLARI VA SINISHLARI

Yuqori jag' suyagi zarbalardan kamroq himoyalanganligi uchun sinishlarning 60% i yuqori jag'ga to'g'ri keladi. Yuqori jag' suyagining kalla skeleti suyaklari bilan mustahkam choklar hosil qilib birikkanligi uchun ko'pincha singan vaqtida boshqa suyaklar sinishi ham kuzatiladi. Katta asosiy suyak sinishi ham sodir bo'ladi.

Yuqori jag'ning bir necha zaif joylari mavjud bo'lib, sinishlar shu sohada yuz beradi.

1900-yilda Le For tomonidan yuqori jag' sinishlari tasnifi kashf etilgan.



21-rasm. Le For bo'yicha yuqori jag' sinishlari: a—1-tip, b—2-tip, d—3-tip.

Le For bo'yicha 1-tip

Bu tipda sinish chiziq noksimon teshik asosi bo'ylab yuqori jag' do'ngchalari tomon yo'nalishda asosiy suyakning qanotsimon o'simalari uchiga gorizontal boradi. U alveolyar o'siq asosidan oz-moz yuqoriroqdan, qattiq tanglay gumbazi ustidan o'tadi, yuqori jag' bo'shlig'ini kesib o'tadi, bunda bo'shliqning tubi sinib tushadi. Burun to'sig'i sinishi ham qayd qilinadi. Agar to'liq sinish yuz bergan bo'lsa, sinish butunligicha pastga siljiydi, noto'liq sinishida uning qimirlab qolishi qayd qilinadi.

Le For bo'yicha 2-tip

Sinishning bu turida yuqori jag' yonoq suyagi va bosh suyagi asosidan boshlab burun suyaklari bilan birga uzilib tushadi. Sinish chizig'i ko'z kosasining ichki devorini kesib, orbita tubi bo'ylab pastki orbital qirg'oq orqali yonoq suyagi bilan birikish sohasida o'tadi. Sinishning orqa ichki chizig'i burun to'sig'i va qanotsimon o'simtalar asosi orqali o'tadi. Bu tip sinishda g'alvirsimon suyak va bosh suyagi asosining sinishi qo'shilib kelishi mumkin.

Le For bo'yicha 3-tip

Sinish chizig'i ko'z kosasining ichki devoridan uning tashqi devoriga o'tib, ko'z kosasining tashqi orbital chetini va yonoq ravog'ini kesib o'tadi. Yuqori jag'ning burun o'sig'i va yonoq suyagi bilan uzilib tushishi ro'y beradi. Ko'pincha bosh suyagining asosidagi suyaklarning sinishi ham kuzatiladi. Yuqori jag' sinishida siniqning siljishi, siniq chizig'i bo'ylab og'riq, ko'z kosasi sohasiga qon quyilganligi (ko'zoynak simptomi) kuzatiladi.

Le For hamma sinish variantlarini aks ettirmaydi

Yuqori jag' sinishida bemor bosh og'rig'iga, jag'larini jipslashtira olmasligi, qirsillash sezgisi paydo bo'layotganiga shikoyat qiladi. Ko'rik o'tkazilganda yuzning o'rta qismi shishish, ayrim hollarda ko'z kosasining ichki burchagining qon talashgan holatda bo'lishi kuzatiladi. Burun suyagi sinishi bilan kechganida burun deformatsiya bilan kechadi.

Og'iz bo'shlig'ini ko'rikdan o'tkazilganda prikusning o'zgarganligi, suyak bo'laklarining orqaga siljishi oqibatida ochiq prikus hosil bo'lishi mumkin.

YUZ-JAG‘ SOHASI JAROHATLARI VA SINISHLARIDA BIRINCHI TIBBIY YORDAM

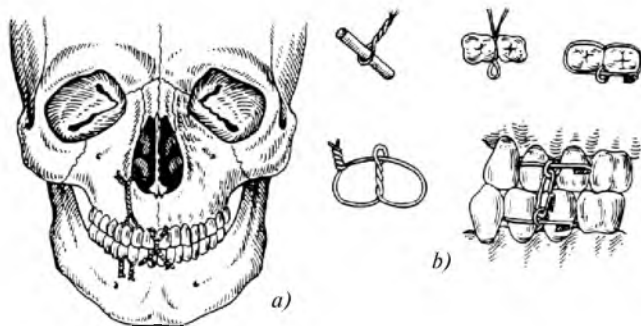
Avval umumiy va mahalliy asoratlarni oldini olish zarur (shokka qarshi kurash, asfiksiyani oldini olish, qonni to‘xtatish va yo‘qotilgan qonni tiklash).

Davolash suyak butunligini va funksiyasini tiklashga qaratilgan. Buning uchun suyak bo‘laklarini repozitsiya va immobilizatsiya qilish lozim.

Birinchi malakali tibbiy yordam ko‘rsatilguncha standart bog‘lamlar yordamida jag‘lar immobilizatsiya qilinishi kerak. Agar standart shinalar bo‘lmasa, qalpoq va bir necha gipsli bintdan hosil qilingan iyak sopqoni yordamida immobilizatsiya qilinishi kerak.

Pastki jag‘ning siljishini immobilizatsiya qilish

Sinish yuz berganda mahalliy og‘riqsizlantirish yordamida suyak bo‘laklari repozitsiya qilinadi. Agar og‘iz bo‘shlig‘ida saqlanib qolgan tishlar ko‘p bo‘lsa ligaturali bog‘lamlardan foydalaniladi. Bular, Ayvi, Vilga, Geykin bog‘lamlari (22-rasm). Bundan tashqari, aluminiy simi yordamida S.S.Tigershted shinasi qo‘yiladi. Bemor shinani 25–30 kun davomida taqib yuradi. Yuqori jag‘ immobilizatsiyasi esa, 20–22 kun davom etadi.



22-rasm. Suyak bo‘laklarini ligatura simlari bilan bog‘lab mahkamlash:
a—yuqori va pastki jag‘larni mahkamlash, b—Ayvi bo‘yicha simli bog‘lam
qo‘yish bosqichlari.

Jag‘ sinishlarini davolash usullari

Jag‘ sinishlarini davolashning maqsadi, qisqa muddat ichida singan bo‘laklarni bitishi, prikusning to‘liq tiklanishi. Buning uchun:

1. Suyak bo‘laklarini bimanual repoziyasi.
2. Suyak bo‘laklarini qattiq va stabil mahkamlash.
3. Suyak singan sohada regeneratsiya uchun sharoit yaratish.
4. Davolashni kechiktiruvchi ikkilamchi yallig‘lanish jarayonlarini profilaktika qilish.

Suyak bo‘laklari repoziyasi

Suyak bo‘laklari repoziyasini bir daqiqali yoki bosqichma-bosqich amalga oshirish mumkin. Mahalliy infiltratsiyali va o‘tkazuvchi og‘riqsizlantirish usuli yordamida bir daqiqali qonsiz repoziya amalga oshiriladi. Doimo suyak bo‘laklarini maksimal repoziya qilishga intilish zarur. Agar bir daqiqali qonsiz repoziya samara bermasa, bosqichma-bosqich repoziya qilinadi. Bosqichma-bosqich repoziya jag‘lararo va maxsus apparatlar yordamida amalga oshiriladi. Agar bosqichma-bosqich repoziya samarasiz bo‘lsa, jarrohlikka murojaat qilinadi.

Singan jag‘ suyaklarini mustahkam ushlab turadigan apparatlar

Urush vaqtida jag‘-yuz jarohatlarini davolashda transport shinalari , ba‘zan esa ligatur bog‘lovlari qo‘llanilgan. Transport shinalaridan eng qulayi qattiq iyak sopqonidir. U yon tomonida bolishi bor bosh bog‘lovi, plastmassadan tayyorlangan iyak sopqoni va har tomonga 2–3 tadan qo‘yilgan rezina tortmadan iborat. Standart transport shinalariga yana singan yuqori jag‘ bo‘laklarini mahkamlash uchun og‘iz tashqarisida turadigan richagli shisha qoshiq ham kiradi; uni boshdagi bog‘lovga rezina tasma yoki dokalar bilan tortib qo‘yiladi, bunda shina-qoshiq qimirlamasdan mahkam turishi uchun uning ichiga yumshatilgan stens yoki guttapercha yupqa qilib qo‘yiladi.

Milk ustiga qo‘yiladigan nishab tekislikli plastinka shina pastki jag‘ burchagi va tepaga ko‘tariluvchi tarmog‘i sohasidagi sinishlarni davolashda keng qo‘llaniladi. Yuqori jag‘dagi sinishlar ham og‘izdan tashqarida turadigan richaglari bo‘lgan plastinka shina

yordamida davolanadi. Bu richaglar rezina tortqichlar yordamida boshdagi bog'lovga mahkamlab qo'yiladi. Bu shinadan singan yuqori va pastki jag'larni bir vaqtda davolash uchun ham foydalanish mumkin. Bunday hollarda mazkur shinaga yuqoriga qarab to'g'ri burchak ostida qayirib qo'yilgan changaksimondan halqachalar yopishtirib qo'yiladi va ular rezina halqalar o'rnatish hamda pastki jag' siniqlarini tortib qo'yish uchun xizmat qiladi. Pastki jag' siniqli tishlarga aluminiy simdan yasalgan, changaksimondan halqachalari pastga qayirib qo'yilgan shinalar o'rnatiladi.

PASTKI JAG'NING CHIQISHI

Pastki jag'ning chiqishi og'iz haddan tashqari katta ochilganda: esnaganda, tish oldirilganda, ayniqsa pastki jag'dagi katta oziq tishlar oldirilganda, me'daga zond yuborilganda, og'izni og'iz kengaytirgich bilan ochishda, pastki jag' tanasiga zarb tekkanda va shu kabilarda yuz beradi.

Eng keng tarqalgan chiqishlardan biri, oldinga chiqish, bunda bo'g'im boshchasi bo'g'im do'mbog'idan sirpanib o'tib, uning oldida turib qoladi, bu holat bo'g'im yon boylamlarining tarangligi va chaynov muskullarining reflector qisqarishi natijasida ushlanib turadi.

Jag'larni kuch bilan joyiga solishda bo'g'im boshchasini bo'g'im do'mbog'idan orqaga surishdan iborat. Bemor stul yoki kresloga o'tkaziladi. Yordam beruvchi bosh barmoqlarini sochiq bilan o'rab, pastki jag'dagi katta oziq tishlarning chaynov yuzasiga, bunday tishlar bo'lmasa – alveolyar o'siqqa qo'yadi. Bemorga yarim suyuq ovqatlar tavsiya qilinadi.

Jag'ning orqaga chiqishi juda kam uchraydi. Unga ko'pincha iyakka qattiq zarb tushishi sabab bo'lishi mumkin. Bunday chiqishda bemorning og'zi yumilgan, pastki jag' esa orqaga surilgan. Bunday chiqishni joyiga solishda pastki jag'ni oldinga va ayni vaqtda pastga tortiladi.

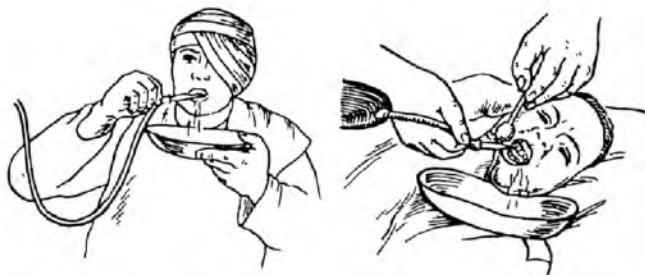YUZ-JAG' SOHASI SHIKASTLANGAN BEMORLARNI PARVARISH QILISH

Yuz-jag' sohasidagi shikastlanishlarda bemorni, ayniqsa birinchi hafta mobaynida o'rnida qaddini baland vaziyatda yotqizish kerak. Bunday noilajlik holati qon oqish xavfini, qon, shilimshiq, yiring, ovqat qoldiqlaridan aspiratsiya yuz berish imkoniyatini

kamaytiradi. Noilojlik holati va og'ir bemorlarni vaqti-vaqtida u yonboshidan bu yonboshiga yotqizish o'pkadagi dimlanish hodisalarini va o'pkada yallig'lanish asoratlari yuz berish xavfini bartaraf etadi. So'lak oqishini kamaytirish uchun kuniga 3 marta 5–6 tomchidan belladonna nastoykasi, 0,5–1 *gr* atropinning 1% li eritmasi teri ostiga yuboriladi. Agar jarohat atrofidagi terida doimo namlanib turish ta'sirida bichilish paydo bo'lsa, bu uchastkalarga rux mazi yoki 2% li metilen ko'ki eritmasi surtiladi, shundan so'ng ustidan yupqa vazelin qavati qoplanadi.

Og'iz bo'shlig'ini parvarish qilish

Yuz-jag' sohasidagi yaralanishlarda chaynash akti buzilishi oqibatida og'iz bo'shlig'ining o'z-o'zini tozalashi ro'y bermaydi. Odatdagi parvarish qilishning esa (tishlarni tish cho'tkasi va pasta bilan yuvish) iloji bo'lmaydi. Shunga ko'ra, og'iz bo'shlig'ida ovqat qoldiqlari, jarohat eksudati va boshqalar yig'ilib qoladi. Ularni tozalash uchun og'iz bo'shlig'ini muntazam yuvib turish (Esmarx krujkasidan va boshqa moslamalardan) kerak (23-rasm).



23-rasm. Og'iz bo'shlig'ini yuvish.

Og'iz bo'shlig'ini yuvishdan maqsad ovqat qoldiqlarini mexanik tozalashgina emas, balki yoqimsiz hidni bartaraf etish ham ekanligini nazarda tutib, odatda ma'lum darajada hid yo'qotuvchi xossalari bo'lgan pushti rangli kaliy permanganat eritmasi qo'llaniladi. Zarurat bo'lganda oqimni uzib qo'yish uchun rezina shlangaga maxsus zajim kiygiziladi.

MUNDARIJA

I bob. Yuz-jagʻ sohasi anatomiyasi va fiziologiyasi haqida qisqacha maʼlumot

Yuqori jagʻ suyagi	3
Pastki jagʻ	4
Qattiq tanglay.....	5
Chaynov va mimika muskullari.....	6
Ogʻiz boʻshligʻi.....	7
Til	7
Ogʻiz boʻshligʻining soʻlak bezlari.....	8
Tishlar	9
Tishlarning anatomik tuzilishi	11
Tishning gistologik tuzilishi.....	12
Tishlarning farqlash belgilari	14
Tishlarning xususiy anatomiyasi.....	15
Pastki jagʻ tishlari.....	18
Periodont.....	19
Parodont.....	21

II bob. Stomatologik apparat va asbob-uskunalar

Stomatologik xonaning jihozlanishi.....	21
Stomatologik moslamalar.....	22
Stomatologik asboblar.....	23

III bob. Tish va ogʻiz boʻshligʻi koʻrigi, tekshiruv usullari

Tekshiruv usullari.....	26
Yordamchi tekshiruv usullari.....	28
Laboratoriya tekshiruv usullari.....	29

IV bob. Stomatologiyada ogʻriqsizlantirish

Premidikatsiya.....	30
Mahalliy ogʻriqsizlantirish.....	31
Mahalliy ogʻriqsizlantirishda uchraydigan xato va asoratlar.....	33

V bob. Tish qattiq toʻqimalarining nokarioz va kariyesli nuqsonlari

Tishning qattiq toʻqimalari nuqsonlari.....	36
Tish milkni yorib chiqqanidan soʻng hosil boʻlgan nuqsonlar.....	40
Kariyes.....	43

VI bob. Pulpitlar

O'tkir pulpitlar.....	48
Surunkali pulpitlar.....	49
Pulpitlarni davolash.....	50
Pulpitlarni vital amputatsiya usulida davolash.....	52

VII bob. Periodontit kasalliklari

Periodontitlar tasnifi.....	56
Surunkali periodontitlar.....	58
Surunkali periodontitlarni davolash.....	60

VIII bob. Parodont kasalliklari

Parodont kasalliklari tasnifi.....	61
Gingivit	62
Parodontit.....	63
Parodontitlarni davolash.....	66
Parodontoz.....	67

IX bob. Og'iz bo'shlig'i shilliq qavati kasalliklari

Og'iz bo'shlig'i shilliq qavati kasalliklari tasnifi.....	69
Mexanik shikastlanish	69
O'tkir va surunkali yuqumli kasalliklarda shilliq qavat jarohatlanishi...70	
O'tkir gerpetik stomatit.....	72
Lab kasalliklari.....	73
Til kasalliklari.....	74

X bob. Yuz-jag' sohasi yallig'lanish kasalliklari

Periostitlar.....	75
Jag'larning odontogen osteomyelitlari.....	76
Limfadenitlar.....	79

XI bob. Tish olish operatsiyasi

Tish olish operatsiyasiga ko'rsatma va qarshi ko'rsatmalar.....	80
Tishni olish operatsiyasi paytida yuzaga keladigan asoratlar.....	85

XII bob. Yuz-jag' tizimi jarohatlari

Pastki jag' jarohatlari va sinishlari.....	87
Yuqori jag'ning jarohatlari va sinishlari.....	88
Yuz-jag' sohasi jarohatlari va sinishlarida birinchi yordam.....	90
Pastki jag'ning chiqishi.....	92
Yuz-jag' sohasi shikastlangan bemoriarni parvarish qilish.....	92

O'quv qo'llanma

Nigora Toshpo'latova, Sayyora Suyunova

OG'IZ BO'SHLIG'I KASALLIKLARI

Tibbiyot kollejlari uchun o'quv qo'llanma

Muharrir *Hikoyat Mahmudova*

Musavvir *Nikolay Popov*

Badiiy muharrir *Anatoliy Bobrov*

Texnik muharrir *Tatyana Smirnova*

Musahhih *Fotima Ortiqova*

Kompyuterda sahifalovchi *Zilola Mannopova*

IB № 4479

Bosishga 27.12.06-y.da ruxsat etildi. Bichimi 84x108^{1/32}.
Tayms garniturası. Ofset bosma. 5,04 shartli bosma toboq.
6,0 nashr tobog'i. Jami 2842 nusxa. ...raqamli buyurtma.
14–2007 raqamli shartnoma. Bahosi shartnoma asosida.

O'zbekiston Matbuot va axborot agentligining
G'afur G'ulom nomidagi nashriyot-matbaa ijodiy uyi.
100129. Toshkent. Navoiy ko'chasi, 30.
100128. Toshkent. Usmon Yusupov ko'chasi, 86.

